

Kardiyak Sarkoidozda F-18 FDG PET/BT ile Enflamasyon Görüntüleme Kılavuzu

Procedure Guideline for Detection of Inflammation with F-18 FDG PET/CT in Cardiac Sarcoidosis

FeYZa Şen¹, Hakan Demir², Gülay Durmuş Altun³, Elif Özdemir⁴, Semra Özdemir⁵, Fevziye Canbaz Tosun⁶

¹Bursa Uludağ Üniversitesi Tıp Fakültesi, Sağlık Uygulama ve Araştırma Merkezi Hastanesi, Nükleer Tıp Anabilim Dalı, Bursa, Türkiye

²Kocaeli Üniversitesi Tıp Fakültesi, Nükleer Tıp Anabilim Dalı, Kocaeli, Türkiye

³Trakya Üniversitesi Tıp Fakültesi, Nükleer Tıp Anabilim Dalı, Edirne, Türkiye

⁴Ankara Yıldırım Beyazıt Üniversitesi Tıp Fakültesi, Nükleer Tıp Anabilim Dalı, Ankara, Türkiye

⁵Onsekiz Mart Üniversitesi Tıp Fakültesi, Nükleer Tıp Anabilim Dalı, Çanakkale, Türkiye

⁶Ondokuz Mayıs Üniversitesi Tıp Fakültesi, Nükleer Tıp Anabilim Dalı, Samsun, Türkiye

Öz

Kardiyak sarkoidoz'da (KS) histolojik tanı zordur. İnvaziv tabiatı ve yalancı negatiflik potansiyeli dikkate alındığında endomiyokardiyal biyopsinin alternatifi olarak görüntüleme yöntemleri klinik tanıda önemlidir. Bu yöntemler arasında, KS'de aktif enflamasyonu saptayabilen Flor-18-florodeoksiglukoz (F-18 FDG) pozitron emisyon tomografi/bilgisayarlı tomografi (PET/BT) görüntülemenin kullanımı giderek yaygınlaşmaktadır. Yakın zamanda Kalp Ritim Derneği tarafından F-18 FDG PET, KS'de yeni tanı kriterlerinden birisi olarak belirlenmiştir. Tanıda, miyokart perfüzyon ve enflamasyon bulgularının birlikte vizüel ve/veya semikantitatif olarak değerlendirilmesi gerekmektedir. Henüz yeterli referans standartının olmaması tanısız doğruluk hassasiyetini kısıtlamaktadır. Bu kılavuz, KS'nin tanısında ve yönetiminde F-18 FDG PET'nin rolünü tanımlamak üzere, görüntüleme protokolü ve değerlendirmeye dair teknik detaylar ve öneriler eşliğinde güncel literatürü sunmaktadır.

Anahtar Kelimeler: F-18 FDG PET/BT, kardiyak sarkoidoz, enflamasyon

Abstract

Histologic confirmation of cardiac sarcoidosis (CS) is challenging. When taken into account of either the invasive nature or potential false negativity of the endomyocardial biopsy, imaging methods represent as a major alternative to establish a clinical diagnosis. Among the imaging methods, the use of fluorine-18-fluorodeoxyglucose (F-18 FDG) positron emission tomography/computed tomography (PET/CT) which detects active inflammation in CS is becoming widespread. Recently, F-18 FDG PET has been identified as one of the new diagnostic criteria in CS, by the Heart Rhythm Society. For diagnosis, a combination of both myocardial perfusion and inflammation findings should be interpreted visually and/or semiquantitatively. Yet, the precision of diagnostic accuracy has been limited by lack of an adequate reference standard. This procedure guideline presents current literature defining the role of F-18 FDG PET in the diagnosis and management of CS along with technical details and recommendations about imaging protocol and interpretation.

Keywords: F-18 FDG PET/CT, cardiac sarcoidosis, inflammation

Giriş

Bu kılavuzun amacı nükleer tıp hekimlerine kardiyak sarkoidoz (KS) ile ilgili güncel moleküler görüntüleme çalışmaları hakkında genel bilgilerin

kazandırılması ve görüntüleme protokollerinin uygulanması, görüntülerin değerlendirilmesi ve raporlandırması aşamalarında yardımcı olmaktır. Kılavuz esas olarak flor-18-florodeoksiglukoz (F-18 FDG) pozitron emisyon tomografi/bilgisayarlı tomografi

Yazışma Adresi/Address for Correspondence

Dr. FeYZa Şen, Bursa Uludağ Üniversitesi Tıp Fakültesi, Sağlık Uygulama ve Araştırma Merkezi Hastanesi, Nükleer Tıp Anabilim Dalı, Bursa, Türkiye **Tel.:** +90 224 295 34 53 **E-posta:** feyzasen@uludag.edu.tr **ORCID ID:** orcid.org/0000-0001-9451-4587

©Telif Hakkı 2020 Türkiye Nükleer Tıp Derneği / Nükleer Tıp Seminerleri, Galenos Yayınevi tarafından yayınlanmıştır.

(PET/BT) ile enflamasyonun detekte edilmesine yönelik hazırlanmıştır.

Genel Bilgiler

Sarkoidoz, non-kazeifiye granülomlar ile karakterize enflamatuvar ve sistemik bir hastalıktır. Lenf nodları, deri ve akciğer tutulumu tipiktir ve sık rastlanır. İlk kez 1929'da bir otopside deri lezyonlarına benzer epikardiyal granülomların görülmesiyle KS tanımlanmıştır (1). Sistemik sarkoidoz olgularında KS görülme sıklığı otopsi serilerinde klinik prevalansa göre %50-80'lere kadar değişen yüksek oranlardadır (2). Bu, muhtemelen gerçekte olduğundan daha az sayıda hastaya KS tanısı konulduğunun bir göstergesidir. Sarkoidozda kardiyak tutulumun olması yüksek mortalite ve morbidite nedenidir. Beş yıllık ölüm oranları %25-66 civarındadır (3). KS, aritmi ve kalp yetmezliği gibi ölümcül komplikasyonlara neden olabilir. Bu nedenle agresif tedavi yaklaşımı gerektirir. KS en sık miyokartı ve giderek azalan sıklıkta olmak üzere bazal ventriküler septumu, sol ventrikül serbest duvarını, papiller kasları ve sağ ventrikül tutabilir (4). Nadiren koroner arter tutulumuna bağlı miyokardiyal iskemi veya enfarkt tanımlanmış

olsa da (5) KS'ye bağlı miyokardiyal fibrozis tipik olarak vasküler olmayan bir dağılım gösterir ve bazen önceki aktif KS'nin tek kanıtıdır (6). KS tanısı için pek çok kriter oluşturulmaya çalışılmıştır. En sık kullanılan kriterler 2006 yılında revize edilen Japonya Sağlık Bakanlığı'nın ve 2014 yılında Kalp Ritm Derneği'nin yayınladığı tanı kriterleridir (7,8). Her iki kritere göre KS tanısı endomiyokardiyal biyopsi (EMB) ile kanıtlanan kalp veya kalp-dışı tutulum ve kardiyak enflamasyonun indirekt bulguları ile birlikte konur (7,8,9). Sarkoidozda heterojen yamalı kardiyak tutulumla bağlı olarak EMB'nin hassasiyeti kısıtlıdır (10). EMB'de yalancı negatifliğin yüksek olması nedeniyle her iki kritere göre klinik olarak şüpheli veya olası (%50'den yüksek olasılıkla) KS tanısı konabilir. Her iki kriter sınıflamasında kalp-dışı tutulumun histolojik olarak kanıtlanması dışında Japonya kriterlerine göre majör ve minör elektrokardiyografi (EKG), görüntüleme ve spesifik olmayan EMB bulguları ile Kalp Ritm Derneği'ne göre 7 klinik EKG ve görüntüleme tanı kriterlerinden en az birinin bulunması gerekmektedir. Mevcut tanı kriterlerine göre kardiyak enflamasyonun indirekt bulguları kardiyak Ga-67 veya F-18 FDG PET tutulumu, skarı temsil eden perfüzyon defekti, kardiyak duvar

Tablo 1. Kardiyak sarkoidoz tanı kriterleri (7,8)

Japon Sağlık Bakanlığı	Kalp Ritm Derneği
Histolojik tanı grubu	Miyokart dokusundan histolojik tanı
EMB ile kalp tutulumu, histolojik veya klinik olarak kalp-dışı tutulum tanısı	Alternatif sebep tanımlanmaksızın EMB ile non-kazeifiye granülom
Klinik tanı grubu	Klinik tanı
-Kalp dışı tutulumun histolojik ve klinik tanısı ve iki veya daha fazla majör kriter veya -Bir majör ve iki veya daha fazla minör kriter	-Olası KS tanısı şayet: Kalp dışı tutulumun histolojik tanısı* ve aşağıdakilerden bir veya daha fazla bulgunun varlığı
Majör kriter	İmmünosüpresif tedaviye yanıtı kardiyomiyopati veya AV blok
İleri derecede AV blok	Açıklanamayan azalmış LVEF (<%40)
İnterventriküler septum inceliği	Açıklanamayan VT
Kalpte Ga-67 tutulumu	Mobitz tip II ikinci veya üçüncü derece blok
Azalmış LVEF (<%50)	Kardiyak PET'te KS ile uyumlu yamalı F-18 FDG tutulumu*
Minör kriter	Kardiyak MR'de KS ile uyumlu geç Gadolinium kontrastlanması
EKG: Ventriküler taşikardi, PVA, RBBB, anormal aks, anormal Q dalgası	Kardiyak Ga-67 tutulumu
EKO: Yapısal anomali veya duvar hareket bozukluğu	-
Nükleer tıp: Perfüzyon defekti; Tl-201, Tc-99m-MIBI	-Diğer kardiyak tutulum sebeplerinin dışlanması
Kardiyak MR: Geç Gadolinium kontrastlanması	-
EMB: Orta derecede fibrozis veya monosit enfiltrasyonu	-

PVA: Prematür ventriküler atım, RBBB: Sağ dal bloğu, LVEF: Sol ventrikül ejeksiyon fraksiyonu, EKO: Ekokardiyografi, EKG: Elektrokardiyografi, VT: Ventriküler taşikardi, AV: Atriyoventriküler, MR: Manyetik rezonans, EMB: Endomiyokardiyal biyopsi, KS: Kardiyak sarkoidoz, *: Her iki kriterdeki temel farklılıklar, F-18 FDG: Flor-18-florodeoksiglukoz, Chareonthaitawee P et al. (6) Joint SNNMI-ASNC expert consensus JNM 2017'den uyarlanmıştır.

hareket bozukluğu, EKG ileti bozuklukları ve patolojik kardiyak manyetik rezonans (MR) bulguları olarak sayılabilir (9). Bu nedenle ekokardiyografi (EKO), kardiyak MR ve moleküler görüntüleme yöntemleri gibi invaziv olmayan görüntüleme yöntemlerinin tanıda kullanımı önemlidir. F-18 FDG PET/BT görüntüleme ile aktif KS'nin değerlendirilmesi son yıllarda genel kabul görmektedir (11). Kalp Ritm Derneği, Japonya Sağlık Bakanlığı kriterinden farklı olarak klinik KS tanı kriterlerine yeni kriter olarak PET/BT görüntülemeyi dahil etmiştir (8). Her iki değerlendirme kriterleri Tablo 1'de karşılaştırmalı olarak sunulmuştur.

Ga-67 sitrat ve In-111 oktreotit somatostatin reseptör sintigrafisi gibi konvansiyonel sintigrafik yöntemler güncelliğini büyük ölçüde yitirmiştir. Ga-68 DOTA analogları ve Rb-82 ile yapılan PET çalışmaları ve hibrit görüntüleme olarak PET/MR, gelecek için ümit vadetmektedir. F-18 FDG PET/BT hastalığın enflamatuvar aktivitesini yansıtmaktadır ve altta yatan fizyopatolojik mekanizma sarkoidozun neden olduğu enflamasyon sahalarında makrofaj-aracılı glukoz metabolizmasının artmasıdır. Yedi çalışmanın metaanaliz sonuçlarına göre F-18 FDG PET'nin tanısız doğruluğu oldukça yüksektir, hassasiyet %89, özgüllük %78 olarak bildirilmiştir (12). F-18 FDG PET/BT, KS tanısında MR'den daha erken bulgu verebilir (13).

Endikasyonlar

KS şüpheli olgularda F-18 FDG PET/BT kullanımı güncel literatürde yerini almıştır. Endikasyonlar alt ana başlıklar halinde aşağıda belirtilmiş olup Tablo 2'de özetlenmiştir (6).

- Histolojik olarak kalp-dışı tutulum varlığında tarama amaçlı yapılan bulgularda anormallik saptanması,
- Altmış yaş altındaki kişilerde açıklanamayan yeni başlangıçlı ileti bozukluğu,
- İdiyopatik ventriküler taşikardi,
- Kalp tutulumu histolojik olarak kanıtlanan olgularda tedaviye yanıtın değerlendirilmesi.

Hasta Hazırlığı

Normal istirahat koşullarında kalp enerji üretimi için hem serbest yağ asitlerini hem de glukozu birlikte kullanır. Bu nedenle zemindeki fizyolojik F-18 FDG tutulumunda miyokardiyal enflamasyonu değerlendirmek güçtür. KS görüntülemesinde fizyolojik F-18 FDG kardiyomiyosit tutulumunu baskılayan uygun diyet hazırlığı anahtar role sahiptir. Bu alt başlıkta bahsi geçen bilgiler Tablo 3'te özetlenmiştir (14).

Açlık: Çekim öncesi uzamış açlık gerekmektedir. Uzun süreli açlık (12-18 saat), serum glukoz ve insülin seviyelerini düşürerek fizyolojik miyokardiyal glukoz alımını baskılar.

Tablo 2. Kardiyak sarkoidozda Flor-18-florodeoksiglukoz pozitron emisyon tomografi/bilgisayarlı tomografi görüntüleme endikasyonları (6)

Klinik senaryo	
Histolojik olarak kalp dışı tutulum varlığı ve tarama amacıyla yapılan bulgulardan bir veya fazlası	Anormal EKG bulgusu; LBBB, RBBB, açıklanamayan Q dalgası
	EKO'da bölgesel duvar hareket bozukluğu, anevrizma, bazal septum inceliği, LVEF <%50
	Holterde VT
	KS düşündürülen patolojik kardiyak MR bulguları
	Açıklanamayan çarpıntı ve senkop
Yaş<60, açıklanamayan yeni başlangıçlı ciddi ileti problemi (2. ve 3. Derece AV blok)	-
İdiyopatik VT; yandaki kriterleri kapsamayan	Tipik outflow trakt VT
	Fasiküler VT
	KAH'ye veya idiyopatik hariç diğer kardiyomiyopatilere bağlı VT
Histopatolojik olarak kalp tutulumu olanlarda tedavi yanıtının değerlendirilmesi	-
KS: Kardiyak sarkoidoz, KAH: Koroner arter hastalığı, RBBB: Sağ dal bloğu, LBBB: Sol dal bloğu, LVEF: Sol ventrikül ejeksiyon fraksiyonu, EKO: Ekokardiyografi, EKG: Elektrokardiyografi, VT: Ventriküler taşikardi, AV: Atriyoventriküler, MR: Manyetik rezonans, Chareonthaitawee P et al. (6) Joint SNNMI-ASNC expert consensus JNM 2017'den uyarlanmıştır.	

Tablo 3. Normal miyokardın glikoz kullanımını baskılama yöntemleri (14)

Metodlar	Teknik	Yorumlar
Yüksek yağ/düşük karbonhidrat diyeti	12-18 saatlik açlık	Tüple beslenen hastalar veya NPO gerektiren prosedürler için planlanan hastalar için tercih edilir
IV fraksiyone olmayan heparin	Çalışmadan 24 saat önce iki öğün, ardından bir gece açlık	Yüksek yağ, proteine izin verilir, çok düşük ya da karbonhidratsız diyet
-	IV F-18 FDG uygulamasından 15 dakika önce 15-50 IU/kg IV heparin veya IV F-18 FDG'den 45 dakika ve 15 dakika önce (toplam 1000 IU) 500 IU IV heparin	Hastanın IV heparin uygulaması için kontrendikasyonları olmadığından emin olunmalı*
Kombine yöntemler	2 öğün için yüksek yağ/düşük karbonhidrat diyeti, bir gün önce, ardından gece boyunca hızlı ve F-18 FDG uygulanmadan önce IV düzenli heparin	-

*: Kanama eğilimleri, alerji veya trombozla birlikte heparinle uyarılan trombositopeni öyküsü (HIT), IV: İntravenöz, NPO: Nil peros, ağızdan bir şey almayacak, F-18 FDG: Flor-18-florodeoksiglukoz
Dilsizian V et al. (14) ASNC 2016'dan uyarlanmıştır.

Diyet: Uygun diyet içeriği düzenlenmelidir. Karbonhidrat içeren gıdalardan testten önceki 24 saat boyunca uzak durulmalıdır (<5 gr) ve bunun yerine bir gün öncesinden en az iki öğün yüksek yağ (>35 gr) ve protein içerikli gıdalar tüketilmelidir (6). Sonrasında tercihen 12 saat açlık ile çekime gelinmelidir. Diğer bir alternatif ise diyet kurallarına uymakta zorlanarlarda 18 saat süren açlıktır. Yatan hastaların intravenöz (İV) glukoz içeren ilaç kullanımı ve peritoneal diyaliz hastası olup olmadığı bilinmelidir.

Heparin: Miyosit glukoz tutulumunun baskılanması için lipolizi uyarıcı İV fraksiyone olmayan heparin uygulaması önemlidir. İV heparin (radyofarmasötik uygulamasından 15 dakika önce) 50 IU/kg verilerek (15,16) parsiyel tromboplastin süresinde uzamaya neden olmaksızın plazma serbest yağ asidi düzeylerinin artması ve glukoz yerine kardiyak serbest yağ asidi kullanımının artması sağlanır (17).

Kombine Yöntem: Geçerliliği kanıtlanmamakla beraber yukarıdaki metodlardan birkaçının birlikteliğinin tek bir metoda göre daha iyi olabileceği düşünülmektedir (16,18). Başarı oranı diyet içeriği, ilaçlar, metabolik durum, diyabet gibi eşlik eden diğer faktörlerden etkilenebilir.

Radyofarmasötikler

1) Bazal istirahat miyokart perfüzyon görüntüleme: Tek foton emisyonlu bilgisayarlı tomografi (SPECT) ya da PET radyofarmasötikleri kullanılabilir.

Tc-99m MIBI, Tl-201, Rb-82 veya N-13 amonyak ile yapılabilir.

2) Enflamasyon değerlendirme:

F-18 FDG PET/BT: 8-10mCi; İV

Hastanın boyu ve ağırlığı ve enjeksiyon öncesi ve sonrası doz bilgileri sisteme girilir. Bu bilgi standart tutulum değeri (SUV) değerlerini ölçmede önemlidir. Takip görüntüleri için doz, enjeksiyon süresinden çekime kadar geçen süre ve işlem parametreleri öncekine benzer şekilde yazılır ve kaydedilir.

3) Diğer radyofarmasötikler: KS görüntülemesinde Ga-68 DOTA, In-111 Octreotide ve Ga-67 sitrat kullanımı bildirilmiştir. Bu kılavuzda F-18 FDG PET/BT ile sarkoidoz görüntüleme anlatılacağından detaylardan bahsedilmeyecektir.

Görüntüleme

KS tanısı için belirgin obstrüktif koroner arter hastalığının (KAH) veya önceden geçirilmiş miyokart enfarktüsünün dışlanması önemlidir. Bunun için F-18 FDG PET/BT öncesinde koroner anjiyografi veya rest/stres miyokart perfüzyon SPECT yapılarak KAH dışlanmalıdır.

KS görüntülemesinde öncelikle bazal rest miyokart perfüzyon görüntüleme yapılmalıdır. Böylelikle hipoperfüze alanlarda F-18 FDG PET görüntülerinde enflamatuar hücrelerin olup olmadığı gösterilerek, uyumsuz ve uyumlu defektler saptanır. Kardiyovasküler cihaz ve protez enfeksiyonları/enfektif endokardit ile orta-büyük damar vaskülitinde, perfüzyon sintigrafisi gerekmemektedir (14). Bunun dışında tüm çekim tekniği ve işleme, değerlendirme ve raporlandırma aşamaları kardiyovasküler protez enfeksiyonları/enfektif endokardit ve vaskülitler için KS ile aynıdır.

Miyokart perfüzyon görüntüleme rezolüsyonunun daha iyi olması nedeniyle tercihen Rb-82 veya N-13 amonyak gibi PET ajanlarının kullanımı gerekli görülmektedir. Bu ajanlar yoksa Tl-201 veya Tc-99m

MIBI radyofarmasotikleri ile miyokart perfüzyon SPECT yapılabilir. Miyokart perfüzyon SPECT uygulanacaksa attenüasyon düzeltmesi yapılmış imajlar (SPECT/BT) önerilmektedir. Bölgesel ve global sol ventrikül sistolik fonksiyon bozukluğunun tanıs ve prognostik önemi olduğu için görüntülerin gated SPECT şeklinde alınması önerilir.

Miyokart perfüzyon görüntüleme, F-18 FDG çalışması ile aynı günde (tercihen) veya ihtiyaç varlığında farklı bir günde yapılabilir. Miyokart perfüzyon görüntüleme hem bazal hem de takip çalışmalarında gereklidir. F-18 FDG görüntüleme için İV enjeksiyondan sonra 60-90 dakika olmak üzere enflame dokuda radyofarmasötik tutulumunun akümüle olması için beklenir ve takiben görüntüler kaydedilir.

Görüntüleme protokol basamakları (Şekil 1) aşağıda sunulmuştur:

1. Çekimden bir önceki gün diyet hazırlığı ve açlık
2. İstirahat miyokart PET/SPECT
3. Heparin (FDG enjeksiyonundan 15 dakika önce)
4. F-18 FDG PET enjeksiyonu ve 60-90 dakika bekleme süresi
5. Kardiyak F-18 FDG PET (10 dakika/yatak 3D için, 20-30 dakika/yatak 2D için)
6. Akciğer-mediasteni içerecek şekilde kısmi tüm vücut F-18 FDG PET (3 dakika/yatak 3D için, ve 4 dakika/yatak 2D için)

Değerlendirme

Değerlendirme vizüel ve semi-kantitatif yapılabilir ancak tam olarak standardize edilmiş yöntemler bulunmamaktadır.

Değerlendirme parametreleri; miyokardiyal canlılık değerlendirmedekine benzer. F-18 FDG PET/

BT görüntülemesi ile anatomik örtüşme sağlanarak miyokart perfüzyon görüntülerinde hipoperfüze olan alanlarda enflamatuar hücrelerin varlığı (uyumsuz defekt) veya yokluğu (uyumlu defekt) değerlendirilir (14). Perfüzyon PET/SPECT ve F-18 FDG PET kesitleri kısa, horizontal-uzun ve vertikal-uzun düzlemlerde segment-bazlı değerlendirilmelidir.

Öncelikle imaj kalitesinin uygunluğuna bakılmalıdır. F-18 FDG dağılımının kardiyak kan havuzu ile sınırlı olduğunun gösterilmesi ve hatta bazı durumlarda tutulumun hiç olmaması ya da kan havuzundan da düşük olması hasta hazırlığına uyulduğunu gösterir.

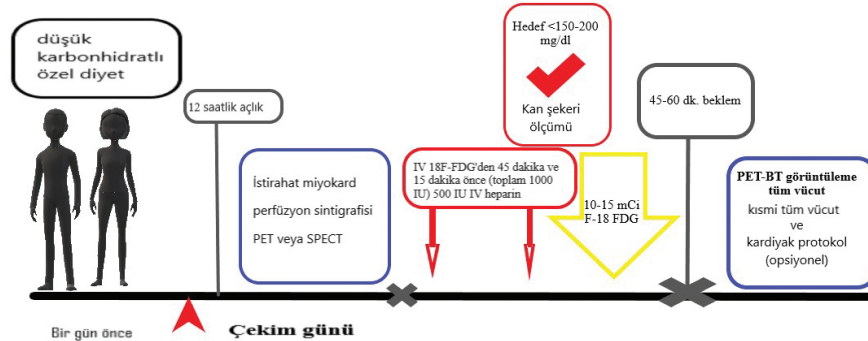
Vizüel Değerlendirme

Öncelikle hem perfüzyon hem de F-18 FDG görüntülerinin yoğunluğu, imaj pikselindeki maksimum sayıma göre normalize edilmelidir. Değerlendirmede F-18 FDG tutulumuna göre; tutulum yok, diffüz tutulum, fokal tutulum, diffüz zeminde fokal tutulum şeklinde sınıflandırma yapan bir metot belirlenmiştir (19).

-Fokal tutulum: Fokal kardiyak F-18 FDG tutulumunun olması aktif sarkoidoz lehinedir. İstisna olarak lateral duvarda perfüzyon defekti olmaksızın F-18 FDG PET'te fokal-homojen tutulumun sağlıklı bireylerde non-spesifik bir bulgu olarak görülebileceği akılda tutulmalıdır. Multifokal tutulum varlığında, örneğin eş zamanlı olarak bazal anteroseptal, bazal inferior ve bazal lateral duvarda fokal tutulumlar varsa bu bulgunun patolojik olma olasılığı daha yüksektir.

-Diffüz tutulum: F-18 FDG tutulumunun diffüz-homojen olması ve eşlik eden perfüzyon görüntülerinde perfüzyon defekti saptanmaması suboptimal diyet hazırlığının sonucudur.

-Diffüz zeminde fokal tutulum: Hastalığı temsil eder. Diffüz zeminde fokal patern sarkoidozlu hastaların



Şekil 1. Görüntüleme protokol şeması

F-18 FDG: Flor-18-florodeoksiglukoz, İV: İntravenöz, PET/BT: Pozitron emisyon tomografi/bilgisayarlı tomografi, SPECT: Tek foton emisyonlu bilgisayarlı

%31'inde tanımlanmıştır (20).

Bir diğer metoda göre ise perfüzyon ve F-18 FDG PET bulguları; normal perfüzyon ve normal F-18 FDG (yani negatif); anormal perfüzyon veya anormal F-18 FDG ve hem perfüzyon hem de F-18 FDG'nin anormal olması şeklinde analiz edilmiştir (6,21). Rest perfüzyon defektleri ya enflamasyona bağlı mikrovasküler kompresyon ya da skar nedeniyle izlenir. Miyokartta F-18 FDG tutulumunun olması sadece KS'ye özgü değildir. Hiberne miyokartta, aktif miyokardit ve kalp tutulumu gösteren sistemik romatolojik durumlarda da artmış F-18 FDG tutulumu izlenebilir. PET perfüzyon ve enflamasyon bulgularının prognostik değerinin olduğu bildirilmiştir. Hem perfüzyon hem de F-18 FDG tutulumunun anormal olması ve fokal sağ ventriküler F-18 FDG tutulumunun olması en kötü prognostik göstergedir (22,23). Blankstein ve ark. (22) normal görüntüleme bulguları olanlara göre anormal perfüzyon ve fokal enflamasyon bulgusu gösteren KS'li hastalarda 1,5 yıllık takip sonuçlarına göre yıllık ventriküler taşikardi ve ölüm hızının dört kat daha fazla olduğunu göstermişlerdir.

Perfüzyon ve enflamasyon görüntülemeye olası görsel senaryolar Tablo 4'te (24), ve perfüzyon ve metabolizma bulgularına göre değişen hastalık spektrumu Tablo 5'te (6) özetlenmiştir. Bu sınıflama şemaları hastalığın ilk tanısında, tedavi yanıtını değerlendirmede ve takibinde yardımcıdır.

Semi-kantitatif Değerlendirme

Kalbin tüm segmentlerinde SUV değeri kullanılarak F-18 FDG tutulumu ölçülebilir. Tutulumun ciddiyetini ve yaygınlığını belirler. SUV; dokuda bozunum düzeltmesi yapılmış aktivite konsantrasyonunun vücut ağırlığına göre ayarlanmış enjekte edilen doza bölümü ile elde edilir. SUV_{max} değerinin kontrol hastalarının ortalama değerini iki standart sapma üzerinde olması anormal kabul edilir (14). SUV değerlerinin immünoşüpresif tedaviye yanıt takibinin değerlendirilmesinde kullanışlı olduğu gösterilmiştir. F-18 FDG tutulumunun heterojenitesini temsil eden bölgesel miyokardiyal SUV değişim katsayısı tanısal doğruluğu attırmaya yardımcıdır, bir çalışmada 0,18'in üstündeki değerin hassasiyeti %100, özgüllüğü

Tablo 4. Kardiyak sarkoidoz'da perfüzyon ve florodeoksiglukoz tutulumuna göre olası vizüel değerlendirme kategorileri (24)

Grup	Kategori	Perfüzyon	FDG
1	1	Normal	Tutulum yok
	2	Normal	Diffüz tutulum
2	3	Normal	Fokal tutulum
	4	Azalmış	Normal
3	5	Defekt	Fokal, uyumsuz
	6	Defekt	Diffüz zeminde fokal
4	7	Defekt	Fokal, değişik alan
	8	Defekt	Defekt

Grup 1: Normal, Grup 2: Şüpheli, Grup 3: Pozitif, Grup 4: Pozitif (kategori 8: Fibrotik miyokart, son evre hastalık), FDG: Florodeoksiglukoz, Schildt JV et al. (24) Eur Heart J Cardiovasc Imaging 2018'den uyarlanmıştır.

Tablo 5. Rest perfüzyon ve metabolizma bulguları ile hastalık spektrumu (6,21)

	Normal perfüzyon ve metabolizma		Anormal metabolizma		Anormal perfüzyon ve/veya metabolizma	
Perfüzyon	Normal	Normal	Normal	Anormal	Anormal	Anormal
FDG	Normal (negatif)	Diffüz (non-spesifik)	Fokal artmış	Fokal artmış	Fokal artmış (farklı alanda)	Normal (Negatif)
Değerlendirme	Normal	Non-spesifik*	Erken hastalık	Uyumsuz patern	Skar ve enflamasyon	Skar

*: Normal miyokart glukoz kullanımını baskılamada yetersizlik veya çok nadiren diffüz hastalık göstergesi, FDG: Florodeoksiglukoz, Chareonthaitawee P et al. (6) Joint SNNMI-ASNC expert consensus JNM 2017'den ve Blankstein R et al. (21) Circ Cardiovasc Imaging 2016'dan uyarlanmıştır.

%97 olarak bulunmuştur, kortikosteroid tedavisi sonrası değişim katsayısı düşmüştür (25).

Tüm Vücut Değerlendirme

F-18 FDG ve BT transmisyon görüntüleme kardiyak-dışı sarkoidoz aktivitesini değerlendirmek üzere kullanılmalıdır. Tüm vücut görüntülerinde kardiyak F-18 FDG tutulumunun karaciğer, serebellum, kan havuzu gibi diğer bölgelere oranı KS tanısında ve tedavi yanıt değerlendirmede yardımcı olabilir. Kardiyak dışı F-18 FDG tutulum alanları sarkoidoz tanısını kesinleştirmede biyopsi kılavuzluğuna uygun potansiyel alanlardır. Hastalık sadece kardiyak tutulum ile ortaya çıkabileceği gibi ekstrakardiyak tutulumlar sık izlenmektedir. En sık akciğer tutulumu ve bilateral hiler-mediastinal lenfadenopatiler izlenir. Lenf nodlarında çevre mediasten vasküler aktivitesini aşan düzeyde fokal F-18 FDG tutulumunun olması nodal yayılımı temsil eder niteliktedir. Bu alanlar KS görüntüleme alanında olup; F-18 FDG tutulumu gösteren alanların tespiti biyopsiye yol göstermek açısından önemlidir. Tükrük bezleri, dalak tutulumu, deri tutulumu, toraks dışı lenf nodu gruplarının tutulumu gibi diğer ekstrakardiyak tutulumlara ait bulgulara da raporda yer verilmelidir (6). Ayrıca sarkoidoz dışında tesadüfi tespit edilmiş hipermetabolik lezyonlar açısından da dikkatli değerlendirme yapılmalıdır.

Hata Kaynakları

1. Kardiyak cihaz: Bazı olgularda kardiyak cihaz bulunduğu için hibrit PET/BT görüntüleme cihazına uyan alanda fokal "hot spot" izlenebilir. Bu nedenle attenüasyon düzeltme yapılmış ve yapılmamış imajlar yeniden oluşturularak değerlendirme yapılmalıdır.
2. Hasta hazırlığının uygun yapılmaması: F-18 FDG dağılımının kardiyak kan havuzu ile sınırlı olduğunun gösterilmesi hasta hazırlığına uyulduğunu gösterir.
3. Kardiyak diffüz-homojen tutulum paterni: F-18 FDG tutulumunun diffüz-homojen olması ve eşlik eden perfüzyon görüntülerinde perfüzyon defekti saptanmaması kardiyomiyosit F-18 FDG tutulumunun yetersiz baskılandığını gösterir ve yalancı pozitif sonuca yol açabilir.
4. Lateral duvarda fokal F-18 FDG tutulumu ve diffüz bazal pattern sağlıklı kişilerde görülebilir (26).
5. Süregelen iskemisi olan koroner arter hastaları: F-18 FDG tutulumunda artışa sahip perfüzyon anormalliği gösteren bölgelerde, iskemik kalp hastalığı varlığında, potansiyel olarak hiberne

miyokart gösterilmiştir. Bu yüzden aktif KS tanısı zor olabilir (14).

6. Fokal kardiyak F-18 FDG tutulumunun olması aktif sarkoidoz lehinedir. Ancak bu bulgunun miyokardit veya kardiyak tutulum ile seyreden sistemik romatolojik diğer başka enflamatuvar durumlara da bağlı olabileceği bilinmelidir (14). Bunun raporda belirtilmesi gerekmektedir. Bulguların KS tanısını temsil edebileceği ancak direk KS tanısını koydurucu nitelikte olamayacağı raporda belirtilmelidir.

Raporlama

Rapor formatında aşağıdaki bilgiler yer almalıdır. Normal ve patolojik rapor formatları ekte sunulmuştur.

-Hasta bilgisi: Yaş, cinsiyet, boy, kilo, vücut yüzey alanı

-Endikasyon

-Önceki klinik bulgular ve korelatif görüntüleme sonuçları

-Medikasyon

-Görüntüleme protokolü ve radyofarmasötikler

-Diyet hazırlığı ve imaj kalitesi

İmaj kalitesi ve normal miyokart tarafından glukoz baskılanmasının yeterliliği önemlidir ve raporda bu bilgilere mutlaka yer verilmelidir. Tam olmayan baskılanma, değerlendirme doğruluğunu azaltır.

-Görüntülerin değerlendirilmesi

Perfüzyon/metabolizma görüntülerinde azalmış radyofarmasötik tutulumunun yeri, yaygınlığı ve derecesi, sol ventrikül kavite dilatasyonu, septal hipertrofi, perikardiyal fotopeni, sağ ventrikül hipertrofisi gibi bulgular not edilir. Bölgesel ve global sol ventrikül fonksiyon değerleri tanımlanır. Tablo 4 ve 5'te olduğu gibi perfüzyon/metabolizma uyum veya uyumsuzluğu belirtilerek hastalık spektrumu hakkında nihai bulgular yazılır.

Tüm vücut görüntüleri alındığında rapora eklenmelidir. Ekstrakardiyak anormal F-18 FDG tutulum alanları biyopsiye kılavuz niteliğindedir ve raporda bu alanlar mutlaka belirtilmelidir.

Önceki çalışmalarla karşılaştırmalı değerlendirmede "hot-spot" alanlarda SUV değerlerinin değişimi veya diğer bir organın görece aktivite tutulumu ile kardiyak tutulum oranlanarak yapılır. Tedaviye yanıt değişiklikleri SUV'deki değişim ile gösterilir. Gereken durumlarda kardiyak MR veya EKO ile karşılaştırma yapılması yardımcı olabilir (Rapor 1).

Sonuç

F-18 FDG PET, KS'nin tanısında, miyokardiyal enflamasyonun ve şiddetinin tespitinde, hastalığın kalp dışı tutulumları saptamada, aktif/inaktif hastalık ayırıcı tanısında, tedavi yanıtının izleminde ve prognozu öngörmeye kullanılarak hasta yönetimine önemli katkı sağlamaktadır.

Kaynaklar

- Bernstein M, Konzelman FW, Sidlick DM. Boeck's sarcoid: report of a case with visceral involvement. *Arch Intern Med* 1929;4:721-734.
- Mehta D, Lubitz SA, Frankel Z, et al. Cardiac involvement in patients with sarcoidosis: diagnostic and prognostic value of outpatient testing. *Chest* 2008;133:1426-1435.
- Koiwa H, Tsujino I, Ohira H, et al. Images in cardiovascular medicine: Imaging of cardiac sarcoid lesions using fasting cardiac F-18 fluorodeoxyglucose positron emission tomography: An autopsy case. *Circulation* 2010;122:535-536.
- Lagana SM, Parwani AV, Nichols LC. Cardiac sarcoidosis: a pathology focused review. *Arch Pathol Lab Med* 2010;134:1039-1046.
- Ward EV, Nazari J, Edelman RR. Coronary artery vasculitis as a presentation of cardiac sarcoidosis. *Circulation* 2012;125:344-346.
- Chareonthaitawee P, Beanlands RS, Chen W, et al. Joint SNMMI-ASNC Expert Consensus Document on the Role of (18)F-FDG PET/CT in Cardiac Sarcoid Detection and Therapy Monitoring. *J Nucl Med* 2017;58:1341-1353.
- Diagnostic standard and guidelines for sarcoidosis. *Japanese J Sarcoidosis Other Granulomatous Disord* 2007;27:89-102.
- Birnie D, Sauer WH, Bogun F, et al. HRS expert consensus statement on the diagnosis and management of arrhythmias associated with cardiac sarcoidosis. *Heart Rhythm* 2014;11:1305-1323.
- Mc Ardle BA, Leung E, Ohira H, et al. The role of F(18)-fluorodeoxyglucose positron emission tomography in guiding diagnosis and management in patients with known or suspected cardiac sarcoidosis. *J Nucl Cardiol* 2013;20:297-306.
- Leone O, Veinot JP, Angelini A, et al. 2011 Consensus statement on endomyocardial biopsy from the Association for European Cardiovascular Pathology and the Society for Cardiovascular Pathology. *Cardiovasc Pathol* 2012;21:245-274.
- Schatka I, Bengel FM. Advanced imaging of cardiac sarcoidosis. *J Nucl Med* 2014;55:99-106.
- Youssef G, Leung E, Mylonas I, et al. The use of F-18 FDG PET in the diagnosis of cardiac sarcoidosis: A systematic review and metaanalysis including the Ontario experience. *J Nucl Med* 2012;53:241-248.
- Ohira H, Tsujino I, Ishimaru S, et al. Myocardial imaging with F-18-fluoro-2-deoxyglucose positron emission tomography and magnetic resonance imaging in sarcoidosis. *Eur J Nucl Med Mol Imaging* 2008;35:933-941.
- Dilsizian V, Bacharach SL, Beanlands RS, et al. ASNC imaging guidelines/SNMMI procedure Standard for positron emission tomography (PET) nuclear cardiology procedures. *J Nucl Cardiol* 2016;23:1187-1226.
- Osborne MT, Hulten EA, Murthy VL, et al. Patient preparation for cardiac fluorine-18 fluorodeoxyglucose positron emission tomography imaging of inflammation. *J Nucl Cardiol* 2017;24:86-99.
- Manabe O, Yoshinaga K, Ohira H, et al. The effects of 18-h fasting with low-carbohydrate diet preparation on suppressed physiological myocardial F-18-fluorodeoxyglucose (FDG) uptake and possible minimal effects of unfractionated heparin use in patients with suspected cardiac involvement sarcoidosis. *J Nucl Cardiol* 2015;23:244-252.
- Asmal AC, Leary WP, Thandroyen F, et al. A dose-response study of the anticoagulant and lipolytic activities of heparin in normal subjects. *Br J Clin Pharmacol* 1979;7:531-533.
- Morooka M, Moroi M, Uno K, et al. Long fasting is effective in inhibiting physiological myocardial 18F-FDG uptake and for evaluating active lesions of cardiac sarcoidosis. *EJNMMI Res* 2014;4:1.
- Kumita S, Yoshinaga K, Miyagawa M, et al. Recommendations for F-18-fluorodeoxyglucose positron emission tomography imaging for diagnosis of cardiac sarcoidosis-2018 update: Japanese Society of Nuclear Cardiology recommendations. *J Nucl Cardiol* 2019;26:1414-1433.
- Ishimaru S, Tsujino I, Takei T, et al. Focal uptake on FDG PET tomography images indicates cardiac involvement of sarcoidosis. *Eur Heart J* 2005;26:1538-1543.
- Blankstein R, Waller AH. Evaluation of known or suspected cardiac sarcoidosis. *Circ Cardiovasc Imaging* 2016;9:000867.
- Blankstein R, Osborne M, Naya M, et al. Cardiac positron emission tomography enhances prognostic assessments of patients with suspected cardiac sarcoidosis. *J Am Coll Cardiol* 2014;63:329-336.
- Ahmadian A, Brogan A, Berman J, et al. Quantitative interpretation of FDG PET/CT with myocardial perfusion imaging increases diagnostic information in the evaluation of cardiac sarcoidosis. *J Nucl Cardiol*. 2014;21:925-939.
- Schildt JV, Loimaala AJ, Hippeläinen ET, Ahonen AA. Heterogeneity of myocardial 2-[F-18]fluoro-2-deoxy-D-glucose uptake is a typical feature in cardiac sarcoidosis: A study of 231 patients. *Eur Heart J Cardiovasc Imaging* 2018;19:293-298.
- Osborne MT, Hulten EA, Singh A, et al. Reduction in F-18-fluorodeoxyglucose uptake on serial cardiac positron emission tomography is associated with improved left ventricular ejection fraction in patients with cardiac sarcoidosis. *J Nucl Cardiol* 2014;21:166-174.
- Bartlett ML, Bacharach SL, Voipio-Pulkki LM, et al. Artfactual inhomogeneities in myocardial PET and SPECT scans in normal subjects. *J Nucl Med* 1995;36:188-195.

Rapor 1.

Adı Soyadı:

Dosya/Tc Kimlik No:

Tetkik Tarihi:

Rapor Tarihi:

Doğum Tarihi:

Cinsiyet:

F-18 FLORODEOKSİGLUKOZ TÜM VÜCUT POZİTRON EMİSYON TOMOGRAFİ/BİLGİSAYARLI TOMOGRAFİ

TANI/ÖN TANI ve ENDİKASYON (ICD-10 Kodu): Endikasyon dışı pozitron emisyon tomografi (PET)/bilgisayarlı tomografi (BT) gerekçeli rapor no:

Kardiyak Sarkoidoz düşünülen hastada 24 saatlik düşük karbonhidratlı ve yüksek protein içerikli diyet sonrası görüntüleme yapıldı.

TEKNİK PROSEDÜR ve GÖRÜNTÜLEME PROTOKOLÜ:**Tarayıcı Modeli:** PET/BT**Radyofarmasötik:** F-18 Florodeoksiglukoz (FDG)**Açlık süresi:** 12 saat**Enjeksiyon saati:** 09:00**Çekim kapsama alanı:** Kardiyak ve kısmi tüm vücut**Glukoz düzeyi:** 95 mg/dL**Çekim saati:** 9:55**Yatak sayısı/süre:** ...**Enjeksiyon yeri:** İntravenöz İV-solkol**Radyofarmasötik dozu:** 10 mCi**Kilo:** 54kg**Boy:** 158 cm**Farmakolojik müdahale:** 50 IU/kg 15 dakika radiotracer uygulamasından önce İV heparin, 50 mL oral kontrast**BT özellikleri:** Non-diagnostik- İV kontrastsız, oral kontrastlı ve düşük mA; kesit kalınlığı 2,5 mm**Rapor Ekleri:** 1 adet PET/BT görüntü CD/DVD'si 1 adet lezyon bölgelerinin renkli görüntüleri**Görüntü kalitesi:** İyi**BULGULAR:**

..... tarihli (veya aynı günde çekilen) rest Gated miyokart perfüzyon tek foton emisyon bilgisayarlı tomografi (SPECT) bulguları eşliğinde değerlendirme yapılmıştır. Tc-99m MIBI SPECT kesitlerinde anterior duvarın apikal ve mid kesitleri ile apikal septumda izlenen azalmış aktivite tutulum alanı izlenmiştir. Gated SPECT görüntülerinde anterior duvarın ve septumun apikalinde hafif hipokinezi ve azalmış sistolik kalınlaşma izlenmiştir. Sol ventrikül ejeksiyon fraksiyon değeri: %55 olarak hesaplanmıştır. F-18 FDG PET görüntülerinde; yukarıda bahsedilen azalmış aktivite tutulum alanlarında fokal artmış F-18 FDG tutulumu [standart tutulum değeri (SUV_{max}): 5,0] izlenmiştir.

Mediastende sağ üst paratrakeal, subkarinal ve bilateral hiler lenfatik istasyonlarda mediasten vasküler aktivitesini belirgin derecede aşan düzeyde metabolik aktivite gösteren lenf nodları (SUV_{max}: 6,5) izlenmiştir.

Akciğer parankiminde patolojik düzeyde metabolik aktivite artışı izlenmemiştir. Her iki akciğerde BT kesitlerinde milimetrik boyutlu metabolik aktivitesi ölçülemeyen subplevral nodüller mevcuttur.

Kraniyumda, serebral ve serebellar hemisferlerde PET rezolüsyon limitleri içerisinde beklenen düzey ve simetride FDG dağılımı izlendi.

Boyun yapılarında ve servikal lenfatik zincirlerde fizyolojik sınırlarda FDG dağılımı izlenmektedir.

Karaciğerin ve dalağın metabolik aktivitesi fizyolojik düzeydedir. Diğer abdominopelvik alanlarda patolojik FDG tutulumu gösteren lezyon ya da lenf nodu saptanmamıştır.

İskelet sisteminin inceleme alanına giren kesitlerinde FDG dağılımı fizyolojik görünümündedir.

Vücudun görüntüleme sahası içerisine giren diğer kesimlerinde patolojik F-18 FDG tutulumu saptanmamıştır.

SONUÇ ve YORUM:

Sol ventrikül miyokardının anterior duvarında apikal-mid kesitlerde ve apikal septumda anormal perfüzyon ve metabolizma bulguları izlenmiştir. Bulgular klinik ön tanıda belirtilen kardiyak sarkoidozu temsil eder niteliktedir.

Mediastende sağ alt paratrakeal, subkarinal ve bilateral hiler lenfatik istasyonlarda artmış F-18 FDG tutulumu gösteren lenf nodları, patern itibarıyla enflamatuvar nodal tutulum lehine değerlendirmiştir.

Akciğer parankiminde milimetrik boyutlu, boyutu nedeniyle metabolik aktivitesi ölçülemeyen subplevral nodüller mevcuttur. Sarkoidozun akciğer parankim tutulumu lehine değerlendirilebilir.

Dr.