



# Meme Kanserinde Lenfosintigrafi ve Sentinel Lenf Nodu Uygulama Kılavuzu

## Procedur Guideline for Lymphoscintigraphy and Sentinel Lymph Node in Breast Cancer

© Gülin Uçmak<sup>1</sup>, © Bedriye Büşra Demirel<sup>1</sup>, © Murat Fani Bozkurt<sup>2</sup>, © İlknur Ak Sivriköz<sup>3</sup>, © Zeynep Burak<sup>4</sup>, © Çiğdem Soydal<sup>5</sup>, © Emre Demirci<sup>6</sup>, © Tamer Atasever<sup>7</sup>

<sup>1</sup>Sağlık Bilimleri Üniversitesi, Dr. Abdurrahman Yurtaslan Ankara Onkoloji Eğitim ve Araştırma Hastanesi, Nükleer Tıp Kliniği, Ankara, Türkiye

<sup>2</sup>Hacettepe Üniversitesi Tıp Fakültesi, Nükleer Tıp Anabilim Dalı, Ankara, Türkiye

<sup>3</sup>Osmangazi Üniversitesi Tıp Fakültesi, Nükleer Tıp Anabilim Dalı, Eskişehir, Türkiye

<sup>4</sup>Ege Üniversitesi Tıp Fakültesi, Nükleer Tıp Anabilim Dalı, İzmir, Türkiye

<sup>5</sup>Ankara Üniversitesi Tıp Fakültesi, Nükleer Tıp Anabilim Dalı, Ankara, Türkiye

<sup>6</sup>Yeditepe Üniversitesi Tıp Fakültesi, Nükleer Tıp Anabilim Dalı, İstanbul, Türkiye

<sup>7</sup>Medipol Üniversitesi Tıp Fakültesi, Nükleer Tıp Anabilim Dalı, İstanbul, Türkiye

### Öz

Meme kanserinde, lenfosintigrafi (LS) ve intraoperatif gamma prob ile sentinel lenf nodu (SLN) saptanması, hastalık gidişini belirlemede en önemli faktörlerden biridir. Sentinel lenf nodu biyopsisi (SLNB) nükleer tıp, onkolojik cerrahi ve patoloji disiplinlerinin birlikte yürüttüğü, bilimsel olarak kanıtlanmış ve rutin işleyişe yerleşmiş bir uygulamadır. Bu kılavuzda nükleer tıp hekimlerine meme kanserinde LS ve SLN uygulama standartları ve endikasyonları hakkında güncel bilgiyi sunmak ve yol gösterici olmak amaçlanmıştır. Bu kılavuzdaki öneriler "Türkiye Nükleer Tıp Derneği Onkoloji Çalışma Grubu" üyeleri tarafından uluslararası güncel kılavuzlar ve literatürler değerlendirilerek hazırlanmıştır.

**Anahtar Kelimeler:** Meme kanseri, sentinel lenf nodu, lenfosintigrafi, gamma prob, gamma kamera

### Abstract

Sentinel lymph node (SLN) detection by lymphoscintigraphy (LS) and using intraoperative gamma probe is the mostly important prognostic factor in patients with breast cancer. Sentinel lymph node biopsy (SLNB) is a procedure that collaborated by nuclear medicine, surgical oncology and pathology medical disciplines, scientifically proven and established into routine. The aim of this guideline is to inform current knowledge about standart LS and SLN procedure and indications in breast cancer and to lead for nuclear medicine practitioners. The recommendations in this guide has been prepared by 'Turkish Society of Nuclear Medicine Oncology Task Group' members.

**Keywords:** Breast cancer, sentinel lymph node, lymphoscintigraphy, gamma probe, gamma camera

## I. Giriş ve Genel Bilgiler

Meme kanseri, dünyada kadınlarda en sık görülen kanser tipi olup, yılda yaklaşık 2,1 milyon kadın meme kanseri tanısı almaktadır. Kadınlarda kansere bağlı ölümler arasında meme kanseri oldukça büyük orana

sahip olup, Dünya Sağlık Örgütü verilerine göre 2018 yılında tüm kanser bağımlı ölümler arasında 627 bin kadının (%15) meme kanseri nedeniyle hayatını kaybedeceği öngörüldü (1). Erken tanı, meme kanserinde sağkalım açısından kritik öneme sahiptir. Lenf nodu

### Yazışma Adresi/Address for Correspondence

Prof. Dr. Gülin Uçmak, Sağlık Bilimleri Üniversitesi, Dr. Abdurrahman Yurtaslan Ankara Onkoloji Eğitim ve Araştırma Hastanesi, Nükleer Tıp Kliniği, Ankara, Türkiye E-posta: drgulin@yahoo.com ORCID ID: orcid.org/0000-0002-0268-4747

©Telif Hakkı 2020 Türkiye Nükleer Tıp Derneği / Nükleer Tıp Seminerleri, Galenos Yayınevi tarafından yayınlanmıştır.

evrelemesinin doğru şekilde yapılması prognoz ve tedavi açısından vazgeçilmezdir. Sentinel lenf nodu (SLN) haritalaması ve biyopsisi, meme kanserinde az invaziv yöntem oluşu ile rutin cerrahi prosedür haline gelmiştir (2,3,4,5,6). Lenfatik haritalama ve sentinel lenf nodu biyopsisi (SLNB), Cabanas tarafından ilk olarak 1977 yılında penil kanser için raporlanmıştır (7). Morton ve ark. (8) malign melanom hastalarında operasyon öncesi intradermal ajan (izosülfan mayi boya) enjeksiyonu ile SLN haritalamasını ilk olarak 1992 yılında tanımlamışlardır. Takip eden yıl, Alex ve ark. (9) malign melanomda cerrahi öncesi peritümöral intradermal radyoaktif ajan (Tc-99m sülfür kolloid) enjeksiyonu ile SLN görüntülemesi ve cerrahi sırasında gama prob kullanarak tespitini başarıyla uygulamışlardır. Meme kanserinde SLN haritalama ve biyopsi uygulaması ilk olarak Krag ve ark. (2) tarafından 1993 yılında rapor edilmiştir.

SLN, primer tümör kitlesinden lenfatik yollar ile yayıldığı ilk lenf nodu veya nod grubu olarak tanımlanabilir. Tümörden ayrılan herhangi metastatik hücrenin SLN tarafından yakalanacağı varsayımı ile metastatik yayılım ifade edilir. SLN metastaz açısından negatif ise, aynı lenfatik yolda başka lenf nodlarında kanser hücresi olması neredeyse olanaksızdır (7,10,11,12). Preoperatif lenfosintigrafi (LS), cerraha SLN'nu bulması ve biyopsi için büyük kolaylık sağlar. Erken evre (T1/2) meme kanserinde lenf nodu metastazı hiçbir görüntüleme modalitesi ile yeterli doğrulukta tespit edilememektedir (6,13). Her ne kadar F-18 florodeoksiglukoz (FDG) pozitron emisyon tomografisinin (PET/BT) uzak metastaz ile birlikte lenf metastazını saptamada spesifitesi yüksek olsa da mikrometastaz saptamada başarı oranı düşüktür (14,15). SLNB bölgesel lenf nodlarında metastatik ve mikrometastatik hastalığı belirlemede oldukça güvenilir bir metottur (6,13).

## II. Amaç

Meme kanserinde SLN uygulaması ve tanısallığı doğruluğu Nükleer Tıp, Cerrahi Onkoloji ve Patoloji gibi farklı uzmanlık dallarının içerisinde olduğu bir işlemdir. Bu kılavuzun hedefi; uluslararası kılavuzların ışığında, ülkemizin sağlık uygulamaları, düzenlemeleri ve koşulları da dikkate alınarak, primer olarak nükleer tıp hekimlerine yönelik, SLN/LS uygulamasının amacı, endikasyon ve kontrendikasyonları, tartışmalı konular, işlem hazırlığı, kullanılan radyofarmasötikler ve enjeksiyon teknikleri, görüntüleme, raporlama, gama prob-cerrahi prosedürü, radyasyon dozimetrisi hakkında güncel bilgi ve önerileri sunmaktır. Bu kılavuz rutin uygulama yöntemlerini içermekte olup, bu konudaki tüm yöntemleri içermemektedir. Kılavuz önerilerinin

Nükleer Tıp hekimlerine, rutin SLN uygulaması ve tanı performansı açısından fayda sağlayacağı düşünülmektedir. Kılavuzda meme kanserinde SLN uygulamaları ile ilgili gelişmeler ve araştırılmaya gerek duyulan konulardan da bahsedilecektir.

Kılavuz önerileri katı kurallar olmadığı gibi yasal birtakım standartları oluşturmaya yönelik de değildir veya öyle kullanılmamalıdır. Herhangi özel bir prosedürün uygunluğuna ilişkin son karar, her bir olgunun kendine özgü koşulları dikkate alınarak uzmanları tarafından yapılmalıdır. Uygulayıcının kararı, hastanın durumuna, mevcut kaynakların sınırlamalarına bağlı olarak ya da kılavuzların yayınlanmasından sonra bilgi veya teknolojiye ilişkin ilerlemeler sonucunda yönergelerde belirtilenlerden farklı bir eylem tarzında olabilir.

## III. Tanımlamalar

**Dinamik Görüntüleme:** Radyofarmasötüğün kolimatör görüş alanında zamana bağlı fonksiyonunu görmek amacıyla, çekim süresi zaman aralıklarına bölünerek uygulanan, ardışık dinamik fonksiyonel bir görüntüleme yöntemidir.

**Planar Görüntüleme:** Belirli sürede alınan sayımların üst üste konulmasıyla iki boyutlu statik görüntü elde edildiği görüntüleme türüdür.

**SPECT (Single Photon Emission Computed Tomography):** Belirli vücut alanında dedektörlerin belirli zaman aralıklarında durarak, 180° veya 360° dönerek, her dönüşte alınan sayımlardan üç boyutlu görüntü elde edildiği yöntemidir.

**SPECT/BT:** Anatomik bilgi ve atenuasyon düzeltme amacıyla genellikle düşük doz bilgisayarlı tomografinin SPECT çalışmasına eklendiği görüntüleme sistemidir.

**Yanlış Negatiflik Oranı (YNO):** Yanlış negatif olguların tüm aksiller metastaz olgu sayısına (doğru pozitif olgu sayısı + yanlış negatif olgu sayısı) bölünmesiyle elde edilen rakamsal orandır.

## IV. Meme Kanserinde SLNB Endikasyonları

Aksiller nodal durumun meme kanserinde prognostik bir göstergeç olduğu ve preoperatif aksilla değerlendirmesinin rekürrens açısından çok önemli olduğu bilinmektedir. Klinik değerlendirme, aksilla pozitif ve aksilla negatif olarak 2 gruba ayrılır. Klinik-radyolojik olarak aksilla negatif ise SLNB prosedürü altın standarttır. Aksiller lenf nodu diseksiyonunun (ALND) yan etkilerinden (lenfödem, motor defisit, disestezi gibi.) çok daha az minimal invaziv yolla SLNB nodal evreleme için yeterli bilgiyi sağlayarak, daha sonraki lokal ya da sistemik tedavilere kılavuzluk yapar.

Klinik olarak aksilla pozitif ise ALND ya da gerekirse bazı olgularda biyopsi ile değerlendirme yapılır. Aksiller palpasyonun suboptimal olduğu olgularda (obezite gibi) ultrasonografi (US) ile görüntüleme yapılması ve şüpheli olgularda biyopsi esastır.

### Erken Evre Meme Kanseri

Tüm kılavuzlarda '**erken evre meme**' kanserinde (T 1-2), klinik-radyolojik *lenf nodu negatif* ise SLNB standart prosedür olarak önerilir. Güncellenmiş SLNB önerileri Tablo 1'de sunulmuştur (Tablo 1) (16,17,18). SLNB'nin 5 yıllık nodal rekürens hızı ALND ile benzer düzeyde olup, SLNB negatif olgularda genel sağkalım, hastaliksız sağkalım ve lokal kontrolde de istatistik fark bulunmamıştır (19,20).

### DCIS (duktal karsinoma in situ) ve SLNB

DCIS'da duktal invazyon yoksa bölgesel lenf nodu metastazı görülmemekle birlikte, %40'a yakın oranda invaziv komponentin atlandığı bildirilmiştir (21). Mastektomi sonrası invaziv komponent bulunursa, operasyona sekonder lenfatik drenajın değişmesi nedeniyle, daha sonrasında doğru SLN uygulaması yapılamayacaktır (22). Güncel kılavuzlarda, '**mastektomi planlanan DCIS**' olgularında SLNB genel olarak önerilmektedir (16,17).

DCIS biyopsileri sonrasında da eksizyon spesimeninde, yaklaşık %10-20 invaziv komponent görüldüğü rapor

edilmiştir (23). Bazı cerrahlar, meme koruyucu cerrahi geçirecek; >5 cm boyutlu ve palpe edilebilir kitlesi olan, klinik-radyolojik olarak invaziv komponent açısından yüksek riskli hastalarda da SLNB önerebilmektedir. Ancak bu öneride net bir fikir birliği yoktur. Çünkü DCIS hasta grubunda %80-90 meme koruyucu cerrahi sonrası son patolojide invaziv komponente rastlanmadığından, SLNB gereksiz morbidite olarak değerlendirilebilmekte ve gerekirse ikinci prosedür olarak yapılabileceği bildirilmektedir (24).

Yüksek riskli DCIS hastalarında yeni bir yaklaşım ve araştırma konusu ise, mastektomi ya da meme koruyucu cerrahi sırasında, bir aya kadar sinyali kalan superparamagnetik demir oksid (SPIO) enjekte edilerek, invaziv komponent bulunması durumunda SLNB yapılmasıdır (25). Ancak, bu uygulamanın, deride renk değişikliği, nadiren anafilaktik reaksiyon ve mammografide anormal bulguya neden olabileceği bildirilmiş olup (26,27), bu grup hastada SLNB için SPIO uygulamalarına ait veriler yetersiz ve prospektif çalışmalara ihtiyaç duymaktadır.

### V. SLNB Açısından Özel Durumlar ve Tartışmalı Olan Konular

#### Erkek Meme Kanseri ve SLNB

Erkek meme kanserinde meme koruyucu cerrahiden ziyade, primer cerrahi tedavi mastektomidir. Bu nedenle SLNB evrelemede önemlidir. Meme kanserli 30 erkek

Tablo 1. SLNB uygulaması için öneriler (16,17,18)

SLNB uygulaması	Klinik durum
Önerilir	Erken evre meme kanseri
	Mastektomi planlanan DCIS
Sınırlı veri ile önerilebilir	Erkek meme kanseri
	Multifokal-multisentrik meme kanseri
	Geçirilmiş meme/aksilla cerrahisi
	NAKT (başlangıçta cN0)
Tartışmalı durumlar (Rutin öneri yok)	Gebelik
	Meme koruyucu cerrahi ve DCIS
	Yaşlı hastalar (adjuvan tedavinin değişmeyeceği)
	cT3N0 meme kanseri
Önerilmez	NAKT (başlangıçta cN+)
	T4a-c/enflamatuvar meme kanseri
	cN+ meme kanseri

DCIS: Duktal karsinoma in situ, NAKT: Neoadjuvan kemoterapi, cN0: Klinik N0 aksilla, cN+: Klinik N+ aksilla

hasta ile yapılan retrospektif bir çalışmada, SLNB saptama %100 ve YNO %0 bulunmuştur (28). Prospektif çalışmalar yeterli olmamakla birlikte, sınırlı kanıt düzeyi ile klinik lenf nodu negatif erken evre erkek meme kanserinde de kadınlarda önerildiği gibi SLNB uygulanabileceğidir (16,24).

#### **Gebelik ve Emzirmede SLNB**

Gebelikte radyoaktif madde ile SLNB, sınırlı veri olmakla birlikte, son yayınlanan EANM-SNMMI (Avrupa Nükleer Tıp Derneği-Nükleer Tıp ve Moleküler Görüntüleme Topluluğu) kılavuzuna göre kontrendike değildir (16). Yapılan az sayıda çalışmada, fetus için SLNB uygulamasında radyasyon dozunun güvenilir sınırlarda olduğu gösterilmiştir (29,30). Bir derlemede gebe meme kanserinde SLNB'nin gebeliğin 30. haftasından önce tercih edilmemesi gerektiği vurgulanmıştır (18,31). Günümüzde genel olarak, gebelikte radyoaktif madde ile SLNB için kişiselleştirilmiş yaklaşımın uygun olduğu bildirilmektedir (18). Akılda bulundurulması gereken, isosulfan mavi boyanın teratojenik olduğu ve gebelik boyunca kesinlikle uygulanmaması gerektiğidir. Bazı çalışmalarda metilen mavi boyanın ise daha güvenli olabileceği belirtilmekle birlikte (32), genel olarak mavi boya uygulaması önerilmemektedir (16,18). ASCO (Amerika Klinik Onkoloji Derneği) kılavuzlarında ise gebe meme kanserinde SLNB, yetersiz kanıt düzeyi nedeniyle önerilmemektedir (24).

Emziren meme kanserli hasta SLNB için uygulanan radyoaktif madde enjeksiyonu sonrası 24 saat emzirmemelidir (16).

#### **Multifokal - Multisentirik Meme Kanserinde SLNB**

Multifokal - multisentirik meme kanseri SLNB açısından kontrendikasyon teşkil etmez ve önerilebilir (16,33). Meme lenfatiklerinin tüm kadranslardan aynı lenf noduna drene olduğu mantığından yola çıkarak, multifokal - multisentirik meme kanserli hastalarda, subareolar - intradermal enjeksiyon (peritümöral yerine) daha uygundur (34,35,36). Bir çalışmada 142 multisentirik meme kanserli hastada SLNB'nin YNO %4 bulunmuştur. Çalışmada ALND'ye gitme oranı ve ek metastatik hastalığın, multisentirik hasta grubunda unisentirik gruba göre daha fazla olduğu belirtilmiştir (37). Yapılan çalışmalarda multisentirik meme kanserinde SLNB ile aksiller evrelemede, sağkalım ve rekürrens açısından istatistik fark görülmemiştir (36). Randomize kontrollü AMAROS çalışmasında, SLN saptama oranı multisentirik meme kanseri hastalarında %96, unisentirik meme kanserli hastalarda %98 saptanmış ve istatistiksel

olarak anlamlı fark bulunmamıştır (38). Dolayısıyla, güncel durumda erken evre multifokal-multisentirik meme kanserinde SLNB güvenli ve uygulanabilir olarak tanımlanmaktadır.

#### **Neoadjuvan Kemoterapi (NAKT) ve SLNB**

Preoperatif NAKT evre küçültmek için lokal ileri meme kanserinde (evre III) ya da evre I-II meme kanserinde seçilmiş olgularda (tümör boyutunu küçülterek meme koruyucu cerrahiye olanak sağlamak, sınırlı lenf nodu/cN1, hormon profili, HER-2 (human epidermal growth factor receptor-2) ve Ki-67 proliferatif indeks durumu göz önüne alınarak) kabul görmüş bir prosedürdür. NAKT ile yoğun cerrahi prosedürün hafifletilmesi ve böylece olası cerrahi komplikasyonların azaltılması, aynı zamanda NAKT yanıtına göre rekürrens öngörüsü sağlanabilir. NAKT sonrası aksiller nodal durumun belirlenmesi oldukça önemli bir prognostik faktördür (39). NAKT sonrası patolojik yanıt yaklaşık %40 oranındadır. ALND ve morbiditesi bu hasta grubunda da kaçınılmak istenen bir durum olmuştur (16).

NAKT alması planlanan ve NAKT öncesi tanı anında klinik olarak tümör negatif aksilla (cN0) olan hastalarda, SLNB prosedürünün NAKT öncesi mi? veya sonrası mı? yapılması konusunda optimum zamanlama için uzman görüşü netlik kazanmamış durumdadır. Preoperatif NAKT öncesi aksiller evreleme için SLNB prosedürünün, ek cerrahi girişim gerektirmesi, yara iyileşme süreci ve tedaviye başlamayı geciktirmesi nedeniyle, bir anlamda zaman kaybı yaratabileceği vurgulanmaktadır (16). Tek merkezli MD Anderson kanser merkezinin retrospektif çalışmasında, cN0 olan 3171 hastaya NAKT öncesi, 575 hastaya NAKT sonrası SLNB yapılmış ve SLN saptama ve YNO'larında istatistik olarak fark bulunmadığı bildirilmiştir (sırasıyla SLN saptama %99 ve %97, YNO 4 ve %6) (40).

Prospektif çok merkezli GANEA çalışmasında, tanıda cN0 olan NAKT alan 130 hastada tedavi sonrası SLNB ile SLN saptama oranı %95 ve YNO ise %9 bulunmuştur (41). Hasta sayısı 5000'in üzerinde olan çalışmaları kapsayan metaanalizlerde de, başlangıçta cN0 hastalarda NAKT sonrası SLNB ile SLN saptama oranı %90-96, YNO %6-8 bulunmuş ve tedavi planı açısından SLNB'nin güvenilir bir teknik olduğu belirtilmiştir (42,43). Güncel durumda SLNB'nin, tanı anında cN0 olan ve NAKT sonrası klinik-radyolojik olarak progresyon bulgusu olmayan hastalarda, NAKT öncesi veya sonrası yapılabileceği yönündedir (17).

SLNB zamanlamasının, meme kanseri moleküler profilinin göz önünde bulundurulması yapılması

görüşünü destekleyen çalışmalar da mevcuttur. Retrospektif bir çalışmada NAKT sonrası primer tümör ve aksiller lenf nodu için moleküler profilin patolojik yanıt ile ilişkili olduğu, HER-2 pozitif ve tripl negatif (TN) grupta, hormon reseptör pozitif (HR+) ve HER-2 negatif gruba oranla tam patolojik yanıtın (pCR) daha yüksek olduğu bildirilmiştir. Çalışmanın sonucunda, cN0, HR+ ve HER-2 negatif grupta SLNB NAKT öncesi, TN ve HER-2 pozitif grupta ise, ALND morbiditesinden kaçınmak için NAKT sonrası uygulanmasının daha uygun olabileceği savunulmuştur (44).

GANEA çalışmasında, tanı anında klinik olarak pozitif aksilla (cN+) ve NAKT alan hasta grubunda SLNB sonuçları ile ALND sonuçları verifiye edildiğinde SLN tespiti %81,5, YNO %15 bulunmuştur (41). SENTINA çalışmasında ise tanı anında cN0 ve cN+ olan toplam 592 hastada, SLN saptama oranı %80 ve genel YNO %14 bulunmuştur. Ancak, SLN sayısı 3 ve üzeri tespit edilenlerde YNO %7'ye düşmüş, sadece 1 SLN tespitinde ise %24'e yükselmiştir (45). İsveç grubunun son yıllarda yayınladığı çok merkezli prospektif çalışmasında, tanıda biyopsi ile ispatlanmış lenf metastazlı ve NAKT almış 195 hastada, NAKT sonrası SLNB için genel YNO %14 bulurken, iki ve daha fazla SLN çıkarılan grupta %4 bulunmuşlardır (46).

NAKT alan ve başlangıçta cN+ olan hasta grubunda SLNB'nin YNO'nı azaltmak amacı ile biopsili metastatik lenf nodu içerisine klip yerleştirilmesini (I-125 kaynağı gibi) içeren hedeflenmiş lenf nodu diseksiyonu ile bu iki yöntemin kombine kullanılmasını öneren çalışmalarda, SLN ile klipli lenf nodunun her zaman aynı nod olmayabileceği gösterilmiştir (47,48). Caudle ve ark. (47) yaptıkları çalışmada, cN+ olan meme kanseri hastalarında NAKT sonrası, tek başına SLNB için YNO %10,1 iken, SLN olarak görünmeyen kliplenmiş lenf nodunun da çıkarılması ile YNO'nun %1,4'e düşmüştür. ACOSOG Z1071 çalışmasında Boughey ve ark. (48) tarafından da, SLN cerrahisi esnasında kliplenmiş lenf nodunun çıkarılması ile YNO'nun azaltıldığı ve SLNB düşünülüyor ise mutlaka iki yöntemin birlikte yapılması gerektiği vurgulanmıştır.

Ulusal Kapsamlı Kanser Ağı (NCCN) güncel kılavuzunda, başlangıçta biyopsi ile doğrulanmış cN+, SLNB'nin YNO'nunu düzeltmek ve daha güvenli olması açısından, NAKT sonrası cN0 olan seçilmiş hasta grubunda; dual işaretleyici kullanarak (radyonüklit ve mavi boya) SLNB çalışması yapılması, 2'den fazla SLN çıkarılması ve beraberinde NAK öncesi klipli veya işaretlenen biyopsili lenf nodun çıkarılması koşulu ile NAKT sonrası SLNB düşünülebilir şeklinde öneri sunulmaktadır (öneri düzeyi kategori 2B) (18). Bu uygulamada cerrahin öğrenme

eğrisi ve tecrübe de önem kazanmaktadır (17). Bununla birlikte, bu hastalarda uzun dönem hastalık gidişi ile ilgili sorular henüz cevaplanmamış durumdadır.

### **Büyük Tümör, Lokal İleri Meme Kanseri ve SLNB**

Güncel ASCO ve EANM-SNMMI kılavuzlarında (16,17) lokal ileri ya da enflamatuvar meme kanserinde SLNB önerilmemektedir. Bununla birlikte, bazı randomize olmayan çalışmalarda, cNOT3 tümörlerde SLNB uygun olacağı savunulmuştur ve bazı meme merkezlerinde bu hasta grubunda SLNB tercih edilebilmektedir (49). Enflamatuvar olmayan lokal ileri meme kanserinde, NAKT sonrası klinik ve radyolojik iyi yanıtı hastalarda SLNB, NAKT ve SLNB bölümünde yukarıda anlatıldığı üzere, NCCN kılavuzunda seçilmiş hastalarda ve belirlenen kriterlerde yapılabileceği şeklinde önerilmektedir (18).

Göğüs duvarı ve deri tutulumu olan (T4a-c) ve/veya enflamatuvar meme kanserinde (T4d) klinik yanıt olsa dahi, dermal ya da parankimal lenfatiklerin parsiyel obstrüksiyonu hipotezi ile fonksiyonel anormal subdermal lenfatik drenaj nedeniyle, YNO artacağı için SLNB önerilmemektedir (17).

### **Geçirilmiş Cerrahi ve SLNB**

Rekürren meme kanseri ve daha önce aksiller cerrahi geçirmiş hastalarda, tekrar SLNB konusunda az sayıda randomize olmayan çalışma vardır. Bununla birlikte, geçirilmiş cerrahi işlem sonrası SLN saptama oranlarının düşük, YNO nispeten yüksek ve aberran lenfatik yollarının olabileceği bilinmektedir. Sistemik bir derleme ve meta-analizde, daha önce aksiller cerrahi geçirmiş (SLNB veya ALND) ve lokal rekürrens görülen 692 hastada, SLNB ile intraoperatif SLN saptama ortalama oranı %65 bulunmuş ve ALND yapılanlarda daha düşük olduğu bildirilmiştir (50). Retrospektif SNARB çalışmasında da 515 hasta için SLN saptama oranı %54 ve SLN pozitifliği %8,9 bulunmuştur (51). Çalışmalar kısıtlı olmakla birlikte, aksiller cerrahi geçirmiş hastalarda, rekürrenste teknik olarak uygunsa, tekrar SLNB'nin uygulanabileceği kılavuzlarda bildirilmektedir (17,18). Hastanın, rekürren hastalıkta SLNB ile SLN saptanamazsa, ALND yapılabileceği konusunda bilgilendirilmesi önerilmektedir.

Kozmetik nedenlerle meme cerrahisi geçirmiş hastalarda, SLNB uygun olduğunu gösteren randomize çalışmalar olmamakla birlikte, lenfatik drenaj paterninin değişebileceği ve YNO artabileceği göz önünde bulundurularak, SLNB yapılabileceği belirtilmektedir.

Daha önce cerrahi geçirmiş hasta grubunda preoperatif lenfosintigrafi drenajı göstermede önemlidir ve önerilmektedir (33,52).

### İnternal Mamarial Lenf Nodu (İMLN) Değerlendirmesi

SLNB'de aksilla dışı drenajın; primer tümörün boyutu, lokalizasyonu, radyofarmasötüğün cinsi, volümü ve enjeksiyon tekniği (özellikle derin parankimal enjeksiyon) ile ilişkili olarak, %43 oranına kadar görülebileceği bildirilmiştir (53,54). İMLN ise yaklaşık %20 SLNB prosedüründe lenfosintigrafik olarak gözlenebilmektedir (55). Ancak cerrahi komplikasyonları nedeniyle, rutin olarak İMLN diseksiyonu yapılmamaktadır. Yapılmış çalışmalarda, İMLN biyopsisi sonucu yaklaşık %20 metastaz saptandığı ve bunların %8-10'unda aksiller metastaz olmadığı bildirilmiştir (55,56). İMLN metastazı iç kadran tümörleri ve >2 cm tümörlerde daha sık olup, kötü prognoz ile ilişkilidir (57). İMLN biyopsisi rutinde uygulanmamakta olup, manyetik rezonans görüntüleme (MR) ve PET/BT gibi moleküler görüntüleme yöntemleri ile kesin tanı olmamakla birlikte, tespiti yapılabilir. Metastaz tespit edildiğinde radyoterapi (RT) ya da adjuvan sistemik tedavi kararı alınabilir.

Meme kanserli hastalarda %1-28 oranında intramamarian lenf nodu görüldüğü, çoğunluğu olgu raporlarında bildirilmiş olup, metastaz tespit edildiğinde evreleme ve prognoz açısından, aksiller metastaz gibi tedavi edilmektedir (58).

### Adjuvan Tedavinin Değişmeyeceği Yaşlı Hastalar ve SLNB

Aksiller durumun bilinmesi, adjuvan tedaviyi değiştirmeyecek yaşlı olgularda SLNB önerilmeyebilir. Örneğin; 70 yaş üstü, T1, östrojen reseptör pozitif ve cN0 hastada, lumpektomi, hormonterapi (tamoksifen), gerekirse RT tedavi planı ile genel sağkalım ve hastalısız sağkalımın mükemmel olacağı savunulmaktadır (59). Yaşlı hastalarda SLNB kararı multidisipliner yaklaşım gerektirir.

### VI. SLNB Önerilmeyen Durumlar

Klinik olarak pozitif ve biyopsi ile doğrulanmış aksiller lenf nodu metastazı olan hastalarda, SLNB yerine ALND önerilir.

T4a-c ve enflamatuvar meme kanserinde (T4d) SLNB önerilmez (16,33).

### VII. Kalifikasyon ve Sorumluluklar

SLN çalışmaları sadece konu üzerinde eğitimi ve deneyimi olan cerrah ve nükleer tıp hekimleri tarafınca uygulanmalıdır (60). Günümüzde halen cerrahlar ve nükleer tıp uzmanlarına bu çalışmayı yapabilmeleri açısından, özgül eğitim ve ideal süre bilimsel olarak

belirlenmiş olmamakla birlikte, deneyimin artması ile işlemin başarısının da arttığı kabul edilmektedir. SLNB uygulaması için önerilen, her bir cerrahın eğitim ve deneyim açısından en az 30 uygulama yapmasıdır (61,62,63). Cerrahın 20 ve üzeri SLNB uygulaması ile YNO'nun %9 oranından %1,9 oranına gerilediği bildirilmiştir (64).

### VIII. Uygulama

SLN çalışması; radyofarmasötik ve/veya mavi/florosan boya kombine enjeksiyonu, operasyon öncesi sintigrafik görüntüleme, intraoperatif gama prob kullanımı takibinde tespit edilen SLN'nin cerrahi olarak çıkarılması ve en son patolojik olarak değerlendirilmesi aşamalarını içermektedir (16). LS, operasyon günü en az 2-3 saat öncesinde veya operasyon öncesi gün (tercihen öğle sonrası) uygulanabilir. LS'nin operasyon günü veya bir gün öncesinde uygulanmasının SLN tespitinde-SLNB uygulaması başarısında klinik olarak farklılık bildirilmemiştir (65,66).

### Hasta Hazırlığı

LS-SLN çalışmasında özel hasta hazırlığına gerek yoktur. İşlem öncesi hastadan uygulama alanı üzerindeki kıyafet ve takılarını çıkarması istenir. Enjeksiyon öncesi anamnez alınmalı, hastaya ait önceki radyolojik görüntülemeler (US, mamografi) incelenmeli ve fizik (meme) muayenesi yapılmalı, enjeksiyon tekniği kararı açısından tek odaklı veya multifokal/multisentrik tümör bilgisi edinilmelidir. Muayene sırasında geçirilmiş önceki cerrahi girişim veya eksizyonel biyopsi sorgulanmalıdır. Radyasyon güvenliği açısından hastanın emzirme veya gebelik varlığı sorgulanmalıdır. İşleme başlamadan önce hastaya yapılacaklar hakkında bilgi verilmeli ve rızası alınmalıdır.

### Radyofarmasötikler

Meme LS-SLN çalışmasında genel olarak Tc-99m perteknetat işaretli ajanlar kullanılmaktadır. Ülkemizde, birçok Avrupa ülkesinde de olduğu gibi Tc-99m nanokolloid albümin en sık olarak kullanılan radyofarmasötiktir. Radyofarmasötüğün hazırlanma aşamasında üretici firmanın kataloğunda belirttiği şartların göz önünde bulundurulması, optimum işaretlenme açısından önemlidir. Kolloid radyofarmasötikler hazırlandıktan sonra zaman içinde çökebileceğinden, enjektöre çekmeden önce, homojen dağılım açısından, vial hafifçe alt üst edilmelidir. Tc-99m nanokolloid albumin dışında, Tc-99m sülfür kolloid

(Amerika BD), Tc-99m renyum sülfid, Tc-99m antimon trisülfid (Avusturalya-Kanada) kullanılan koloidal radyofarmasötiklerdir (67). Ayrıca dekstran bazlı Tc-99m tilmanocept de kullanıma girmiştir (Tablo 2) (68).

LS-SLN çalışması için kullanılan ideal radyofarmasötüğün SLN için selektif olması ve dedekte edilebilmesi için yeterli düzeyde aktivite akümüasyonunun olması gerekir. Özellikle enjeksiyon alanına yakın mesafedeki SLN'nun kolay tespit edilebilmesi açısından enjeksiyon alanından hızlı temizlenmesi, sintigrafik olarak görüntülenebilme ve operasyon sırasında gama prob ile tespit edilebilmesi açısından da SLN tutulumunun yeterli sürede devam etmesi gereklidir. Enjekte edilen radyofarmasötik lenfatik kanallarca drene olup, SLN'de makrofajlar tarafından fagosite edilir veya partikül boyutuna bağlı olarak akümüle olur. Radyoaktif maddenin lenfatik kanallar aracılığıyla lenfatik dokuya transferi öncelikle kolloid partikül boyutuna bağlıdır. Partikül boyutu, lenfatik kanala geçebilmesi için yeterince küçük olmalı, ancak interstisyel alandan venöz dolaşıma geçmemesi için de çok küçük olmamalıdır. LS için kabul edilen en uygun kolloid partikül boyutu yaklaşık 50-70 nm olsa da 10-100 nm aralık önerilmektedir (67,69,70,71,72).

Partikül boyutu görüntüleme zamanı ile de ilişkilidir. Küçük partiküllü kolloidler hızlı drene olup, enjeksiyon alanından temizlenirken, büyük partiküllü kolloidler daha yavaş drene olup, enjeksiyon alanında daha uzun süre akümüle olabilirler. Genel kabul gören görüş, kolloidin hızlı lenfatik drenaj ile SLN'unda en uygun süreli retansiyon arasında dengede olmasıdır (23,68,73). LS'de SLN, genel olarak enjeksiyonu takiben yaklaşık 1-2 saat içerisinde görüntülenebilmektedir. Hasta enjeksiyon sonrasında 2 ila 30 saat sürecinde operasyona alınabilir (11,16).

Tc-99m antimon trisülfid Avusturalya ve Kanada'da sıklıkla kullanılan ajan olup, partikül boyutu 3-30

nm aralığındadır. Avrupa'da sıklıkla kullanılan, Tc-99m nanokoloid albumin partikül boyutu 5-100 nm aralığındadır. ABD'de kullanılan Tc-99m sülfür kolloid en büyük partikül boyutlu (15-5000 nm aralık ve ortalama 305-340 nm) koloidal ajan olup, genellikle 0,22 µm membran filtresi ile partikül boyutu küçültülerek kullanılır (16).

Yakın zamanda ABD'de onay alarak kullanıma giren Tc-99m tilmanocept [mannoz dietiltriamin penta asetat (DTPA) dekstran] partikül boyutundan (molekül boyutu 7 nm) bağımsız olarak reseptör bağımlı bir ajandır. Tilmanocept lenf nodundaki dentritik hücrelerde makrofaj yüzeyindeki dekstran-mannoz reseptörüne (CD206) bağlanır (68,74). Yaygın olarak kullanıma henüz girmemiş olsa da tek ajan olarak kullanıldığında SLN tespit oranının %97,6 olduğu retrospektif bir çalışmada rapor edilmiştir (75). Tilmanocept'in partikül boyutundan bağımsız olarak SLN tespit oranının yüksek olduğu ve metaanaliz sonuçlarına göre Tc-99m nanokoloid oranla daha başarılı olduğu bildirilmiştir (76). Ancak kullanımının yaygınlaşması açısından daha geniş hasta popülasyonlu prospektif çalışmalara gereksinim vardır.

### Enjeksiyon Tekniği

Yüzeysel ve derin olmak üzere enjeksiyon tekniği iki ana başlık altındadır. **Yüzeysel enjeksiyon**; intradermal, subdermal, periareolar ve subareolar enjeksiyon, **derin enjeksiyon**; peritümöral ve intratümöral şeklinde uygulanan tekniklerdir. Yüzeysel ve derin enjeksiyon uygulamaları arasında LS'de ve intraoperatif SLNB çalışmalarında aksiller SLN tespiti başarı oranlarında farklılık saptanmamıştır (77). Ancak lenfatik drenaj yalnızca aksiller alana olmayıp, ekstra-aksiller (internal mammary, kontralateral aksilla) drenaj da olasılıklar dahilindedir (78,79). Sintigrafik olarak ekstra-aksiller SLN tespitinde derin enjeksiyon tekniği uygulaması yüzeysel enjeksiyona oranla daha başarılıdır (77,80). Yüzeysel ve

**Tablo 2. LS/SLN çalışmasında kullanılan Tc-99m işaretli başlıca radyofarmasötiklerin özellikleri**

Radyofarmasötik	Partikül Boyutu	
	Maksimum boyut	Ortalama boyut
Nanokoloid albümin (Nanocoll®)	100 nm	5-80 nm
Sülfid nanokoloid (Lymphoscint®)	80 nm	10-50 nm
Sülfür kolloid	350-5000 nm	100-220 nm (filtre edilmiş)
Renyum sülfid nanokoloid (Nanocis®)	500 nm	50-200 nm
Antimon trisülfid	80 nm	3-30 nm
Tilmanocept (Lymphoseek®)	Yaklaşık 7 nm	Yaklaşık 7 nm

derin enjeksiyon tekniklerinin kombine uygulanması SLN tespitinin başarısını artırmak ve YNO'nı azaltmak amacıyla önerilmektedir (81). Derin enjeksiyonun bir avantajı da daha geniş volüm enjeksiyon uygulanabilmesidir. Yüzeysel enjeksiyonun avantajı, işlemin kolay uygulanabilir olmasıdır. Ancak derin enjeksiyona nazaran daha ağırlı olabilir. Bu nedenle hasta konforu açısından radyofarmasötige lokal anestezi (%1 lidokain) eklenebilir (82) veya işlem öncesi zaman kısıtlaması yok ise topikal anestezi uygulanabilir. Yüzeysel enjeksiyonun avantajlarından biri de enjeksiyon uygulamasını takiben dinamik LS'de drenajın derin enjeksiyona göre daha hızlı olması ve hastanın birkaç saat içerisinde operasyona alınabilmesidir. Peritümöral/intratümöral derin enjeksiyon sonrası optimum cerrahiye gidiş ortalama süresi yaklaşık 6-8 saat olup, özellikle cerrahiden bir gün önce öğleden sonra işlemin uygulanabilmesi olanağını sağlar. Dış kadranda yerleşimli tümörlerde enjeksiyon alanı aktivitesi yakın komşuluktaki SLN tespitini zorlaştırabilir, bu tümörlerde periareolar enjeksiyon tercih edilebilir (81,83). Ayrıca multisentrik/multifokal tümör varlığında da peritümöral enjeksiyon yerine subareolar enjeksiyon tercih edilmelidir (34,36). Lumpektomi operasyonu geçmiş olan hastalarda da peri-subareolar enjeksiyon uygulanmalıdır.

Derin enjeksiyon uygulaması, palpe edilemeyen tümörlerde zor olabileceğinden hastanın radyolojik görüntülerinden faydalanabilinir veya eğer mümkünse enjeksiyon US eşliğinde uygulanabilir. Ancak derin enjeksiyonda dikkat edilmesi gereken diğer husus ise önceden eksizyonel biyopsi alanında oluşmuş seröz boşluğa veya meme protezi içerisine radyofarmasötik enjekte etmemektir. Ayrıca meme tümörü veya insizyon skarı lokalizasyonlarına göre, olası süperpozisyonları (medialde internal mamari, lateralde aksiller SLN ile) önlemek ve güvenli uygulama açısından, peritümöral-derin enjeksiyonu tümör iç kadranda ise lateral kesiminden, dış kadranda ise medial kesiminden yapmak daha uygundur. Derin ve/veya yüzeysel enjeksiyon uygulamalarında, enfekte/enflamasyon ve skar dokusu olan alanlara enjeksiyon yapılmamasına ve uygulama sırasında hasta cildi, üzerindeki çarşaf-kıyafetleri ve teknik ekipmanlarda (hasta yatağı, kolimatör) radyofarmasötik kontaminasyonu olmamasına dikkat edilmelidir. Enjeksiyon sonrası drenajı hızlandırma amaçlı enjeksiyon yapılan alana hafif masaj uygulanabilir (84).

Literatürde radyofarmasötik total dozu 3,7-150 MBq aralığında bildirilmiştir (65,85). LS-SLN çalışması operasyon günü yapılıyorsa genellikle önerilen total doz 5-30 MBq (obez hastalarda 15-55 MBq artırılabilir).

Eğer operasyondan bir gün öncesi öğleden sonra işlem yapılacak ise total doz artırılmalıdır (150 MBq'e kadar artırılabilir). Yüzeysel enjeksiyonlar 2-4 kadrana 0,05-0,5 mL volümde, derin enjeksiyonda ise tek uygulama daha geniş volümde (0,5-1 mL) 25 G tüberkülin iğne kullanılarak yapılır.

### Görüntüleme

LS, SLN tespit oranını artırır. LS, lenfatik akım yolağını, bazen birden fazla yolakları gösterdiğinden varyatif lenfatik akım varlığını, aksiller ve ekstra-aksiller özellikle prognostik önemi olan internal mammary lenf nodları hatta intra mammary, interpektoral, infraklavikular lenf nodları tespitini sağlar (86,87,88). Görüntüleme ile hastalarda %20'ye varan oranda birden fazla SLN tespit edilebilmektedir (89).

Tek/iki dedektörlü gama kamera, paralel delikli, düşük enerjili, yüksek rezolüsyonlu (ultra yüksek rezolüsyon da olabilir) kolimatör görüntüleme kullanılır. Gerektiğinde SPECT veya SPECT/BT yapılabilir. Yüz kırk keV fotopikte %15 ( $\pm 5$ ) aralıklı enerji penceresi kullanılır. Gamma kameraların periyodik kalite kontrollerinin yapılmış ve kaydedilmiş olması gereklidir.

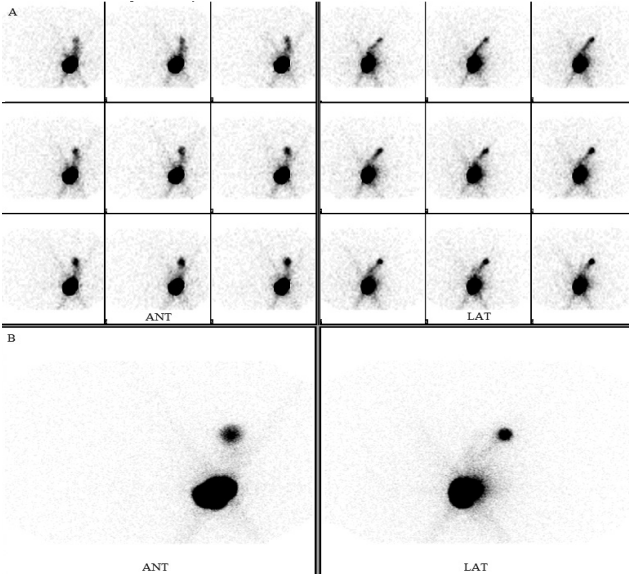
Hastaya kamera yatağında sırt üstü kolları yukarıda (operasyon yatış pozisyonu) olacak şekilde pozisyon aldırılır. Radyokolloid enjeksiyonu sonrası önerilen yöntem öncelikle dinamik ve ardından statik-planar görüntüler alınmasıdır.

Dinamik görüntüleme, SLN lokalizasyonu tespiti için faydalıdır (16). Anterior, 45° anterior oblik ve lateral planlarda en az iki plan olmak üzere 64x64 veya tercihe bağlı 128x128 matrikste, 30 sn-1 dk/frame, toplam 10-15 dk süre ile görüntüler alınabilir. Görüntüleme için kolimatörler hastaya mümkün olduğunca yaklaştırılmalıdır (Şekil 1).

Planar görüntüler, 3-5 dk süreyle, enjeksiyon sonrası 15-30. dk, 1. saat, 2-4. saatlerde alınır, gerektiğinde 24 saat sonrasında da geç planar görüntü alınabilir (Şekil 1). Geç görüntülemenin SLN görüntülenmesine katkısı olabilir. Ancak geç görüntülemenin SLN gösterilmesine önemli katkısı olmadığı ve SLN dışı lenf nodlarının da görüntülenebileceğini iddia eden çalışmalar da mevcuttur (90).

Planar görüntüleme, tercihen 256x256 matrikste (2 mm piksel, zoom 1) veya 128x128 matrikste (2 mm piksel, zoom 2) yapılır. Planar görüntüleme sırasında vücut konturlama olanağı sağlayan Co-57 veya Tc-99m düzlemsel kaynak yerleştirilebilir veya konturlama için Co-57 veya Tc-99m noktasal kaynak





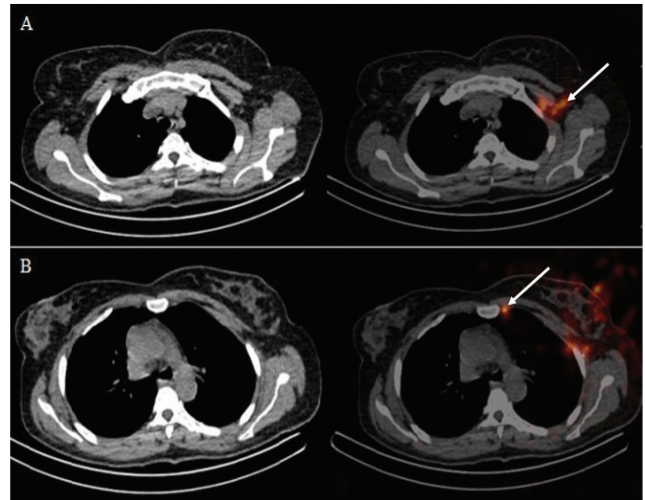
**Şekil 1.** Kırk bir yaşında sol meme invaziv duktal karsinom tanılı kadın hasta, operasyon öncesi LS-SLN çalışmasında dinamik (A) anterior ve lateral ve 15. dk'da alınan statik (B) anterior ve lateral projeksiyonlarda; sol aksillaya lenfatik drenaj yolu ve tek odakta SLN ile uyumlu fokal aktivite tutulumu izlenmektedir. Operasyonda SLNB ile 3 adet aksiller lenf nodu eksize edildi. Frozen incelemesinde SLN negatif değerlendirilirken, operasyon sonrası doku takibi incelemesinde 1 adet lenf nodunda mikrometastaz (1,5 mm) saptandı

LS: Lenfosintigrafi, SLN: Sentinel lenf nodu, SLNB: Sentinel lenf nodu biyopsisi

kullanılabilir. Ayrıca, operasyon sırasında cerrahın işini kolaylaştırmak amacıyla, zor silinen bir deri kalemi ile deri üzerinde işaretleme de kullanılabilir. Deri üzerinden SLN işaretlenmesi cerraha insizyon yeri belirleme ve cerrahi plan açısından önemli ipucu sağlar. İşaretleme SLN'nun tam hizası üzerinden, doğrudan cilde (çamaşır ve/veya pamuk/gazlı bez üzerinden değil) yapılmalıdır. Özellikle SPECT/BT yapılamayan durumlarda, SLN derinliği hakkında cerraha daha fazla fikir verebilmek için işaretleme en az iki planda (hem anteriordan hem de lateral projeksiyondan) yapılmalı ve iki işaretin hasta vücudundaki izdüşümü SLN'nu lokalize edecek şekilde işaretleme gerçekleştirilmelidir. Konulan tüm işaretlerin neyi temsil ettiği cerrahi ekiple ayrıntılı olarak paylaşılmalı ve anlaşılmayan bir husus kalmamalıdır. İşaretleme mümkün olduğunca cerrahi pozisyon verilerek yapılmalı, işaretlemede hasta pozisyonu (eller baş üstüne kavuşturulmuş, kollar yanlarda vb.) mutlaka cerrahi ekibe bildirilmelidir. Birden fazla nod görüntülendiğinde en yoğun tutulum gözlenen deri üzerine işaretlenip, diğerleri raporda belirtilebilir.

Gelişen teknolojik imkanlar dahilinde SLN haritalamada, tanısal doğruluğu artırmak amacı ile SPECT veya SPECT/BT görüntüleme kullanılabilir (91). SPECT veya SPECT/BT planar lenfosintigrafisinin yerini alabilecek modalite olmaktan ziyade opsiyonel/alternatif bir yöntemdir. SPECT/BT görüntüleme ile özellikle olağan dışı lenfatik drenaj (internal mammary, intramammary, karşı aksilla vs.) varlığında SLN'nun anatomik olarak lokalize edilmesi mümkün olur (Şekil 2). Ayrıca planar görüntüleme ile SLN görüntülenemediği durumlarda, obez hastalarda veya planar görüntülerin değerlendirilmesinin zor olduğu durumlarda (kontaminasyon şüphesi, enjeksiyon alanı yakınında SLN) kullanılabilir (92,93,94). SPECT/BT üç boyutlu görüntülemesi ile planar görüntüleme oranla daha iyi kontrast ve uzaysal rezolüsyona sahiptir. Üç boyutlu bilgi operasyon sırasında biyopsi eksizyonunu değerlendirmede yardımcı olabilir (95).

SPECT görüntüleme için çift dedektörlü, düşük enerjili yüksek rezolüsyonlu (veya ultra yüksek rezolüsyonlu) kolimatörlü kamera sistemi kullanılır. Görüntüleme



**Şekil 2.** Kırk yedi yaşında sol meme invaziv duktal karsinom tanılı kadın hastanın, operasyon öncesi LS planar görüntülerinde izlenen SLN'larının lokalizasyonunu belirlemek amacıyla yapılan SPECT/BT incelemesine ait BT ve füzyon kesitleri. (A) sol aksilla ve retropektoral (ok); (B) sol aksilla, internal mammary (ok) SLN'larında fokal aktivite tutulumları izlenmektedir. Operasyonda SLN örnekleme amacıyla aksiller 5 adet lenf nodu eksize edildi. Frozen incelemesinde 1 adet lenf nodu metastatik, 4 adet lenf nodu reaktif izlenirken, operasyon sonrası doku takibi incelemesinde 1 adet lenf nodunda daha mikrometastaz (0,3 mm) saptandı. SLN pozitifliği nedeniyle yapılan ALND'da toplam 19 adet lenf nodu, histopatolojik incelemede 2 metastatik, 2 mikrometastatik ve 15 reaktif lenf nodu olarak değerlendirildi

128x128 matrikste, 3° açılarla 360° tamamlanarak 20-25 sn'lik frameler alınarak yapılır. Anatomik bilgi sağlanması ve atenüasyon düzeltilmesi amacıyla BT, genellikle düşük doz ve kontrast ajan kullanmaksızın uygulanır.

### Değerlendirme ve Raporlama

Raporda hasta ismi, yaşı, tanısı, tümör lokalizasyonu, kullanılan radyofarmasötik, dozu ile birlikte, enjeksiyon uygulama tekniği yer almalıdır. Ayrıca rapor görüntüleme protokolu (dinamik görüntüleme, planar görüntü projeksiyonları, geç görüntüleme, SPECT veya SPECT/BT çalışması) hakkında bilgi içermelidir. İşlemin uygulanması sırasında rutin dışında gelişen aksaklık veya hatalar varsa raporda açıklanmalıdır.

SLN genellikle LS ile görüntülenebilir. Dinamik görüntüde lenfatik akım yolu izlenip izlenmediği, SLN'nun görüntülediği lokalizasyon, lenf nodu sayısı ve tutulum paterni raporda belirtilmelidir. SPECT veya SPECT/BT incelemesi yapılmış ise rapora bu incelemeler ile edinilen anatomik ve ilave bilgiler eklenmelidir.

SLN'nun gösterildiği basılı film/dijital kopya rapor ile birlikte mümkün ise hasta veya yakınlarına operasyona gitmeden önce verilmelidir. Cerrah ile gerektiğinde irtibata geçilmeli, SLN lokalizasyonu veya sayısı hakkında kritik bilgi aktarımı yapılmalıdır.

### Görüntülemeye Yanlış Pozitif Yorumlama Nedenleri

- Enjeksiyona bağlı deri kontaminasyonu yanlışlıkla SLN olarak yorumlanabilir. Kontaminasyonlar çoğunlukla daha aktif izlenir, ancak özellikle sadece planar ve tek projeksiyondan görüntüleme yapılmış ise yalancı pozitifliğe neden olabilirler. SPECT veya SPECT/BT görüntüleme ile kolaylıkla ayırt edilebilir (95).

-Eğer dinamik veya erken statik görüntüler alınmadı ise ikinci-sıra lenf nodları yanlışlıkla SLN olarak yorumlanabilir.

- Lenfanjiyomlar ve lenfatik göllenmeler yanlışlıkla SLN olarak algılanabilir.

- Daha önce başka bir sintigrafik işlem yapılmış ise önceki işleme ait kalıntı radyoaktivite yalancı pozitif sonuçlara yol açabilir. Ayrıntılı hasta anamnezi alınması oldukça önemlidir.

### Görüntülemeye Yanlış Negatif Yorumlama Nedenleri

- Özellikle dış kadranda yerleşimli tümörlerde SLN, tümöre yakın yerleşiminden dolayı dinamik ve planar

görüntülerde izlenemeyebilir. SPECT veya SPECT/BT ile bu sorun aşılabılır.

- Bazen SLN'a çok düşük miktarda radyokolloid ulaşabilir. Enjeksiyon alanındaki yoğun aktivite SLN aktivitesini maskeleyebilir. Bu gibi durumlarda geç görüntüleme faydalı olabilir.

- Eksizyonel biyopsi alanında oluşmuş seröz boşluğa veya meme protezi içerisine radyofarmasötik enjekte edilmesi halinde lenfatiklere radyokolloid drenajı engellenebilir ve SLN saptanamaz.

- Genellikle ileri yaşta lenfatik akım gecikmesine bağlı olarak SLN görüntülenme süresi uzayabilir. Enjeksiyon bölgesine hafif masaj uygulanması drenajı hızlandırır. Bu gibi durumlarda da geç görüntüleme faydalı olabilir.

- Tek bir projeksiyondan sadece planar görüntüleme yapılması durumunda da işlem yanlış negatif olarak değerlendirilebilir. Bu sorunu aşmak adına en az iki planda görüntü alınması, SLN gözlenmemesi durumunda geç görüntülemelerle takip işleme devam edilemesi ve uygun zamanlama ile geç görüntüleme gereğine karşı cerrahi ekiple koordine olunması yararlı olacaktır.

### İntraoperatif Uygulamalar

#### Mavi Boya

SLNB uygulamasında radyofarmasötik ile kombine mavi boya kullanımı en çok tercih edilen yöntemdir. SLN tespitinde tek başına uygulandığında da başarılı olduğu gösterilmiştir (61). Mavi boyanın radyokolloid ile kombine uygulanmasının SLN tespitinde tamamlayıcı olduğu ve YNO'nı azalttığı yapılan birçok çalışmada gösterilmiştir (20,96). Prospektif çok merkezli 1953 meme kanseri hastasının dahil edildiği AMAROS çalışmasında, radyokolloid ve mavi boyanın kombine kullanımı ile SLN saptama hızını %97 bulmuşlar ve her iki yöntemin kombine kullanılmasını önermişlerdir (97). Kombine yöntem özellikle, cerrahın tecrübesi sınırlı ise, obez hastada, NAKT sonrası SLNB yapılması durumunda ve her iki yöntem tek başına SLN saptamada yetersiz kaldığı durumlarda avantajlıdır. Ekstra-aksiller lenf nodlarının değerlendirilememesi ise mavi boya uygulamasının bir dezavantajıdır (98).

Sıklıkla kullanılan mavi boyalar; patent mavi V, isosulfan mavi ve metilen mavidir. 3-5 mL mavi boya (%1 isosulfan veya dilue metilen mavi boya) tümör periferine direk tümör içerisine biyopsi sonrası oluşan seroma kavitesine girmeden enjekte edilir. Beş-15 dk arasında SLN boyanır. Dikkatli olunması gereken bir durum da mavi boyalara karşı %0,7-1,1 oranında gelişebilecek anafilaktik şoka kadar varan hipersensitivite

reaksiyonlarıdır (20,99). Mavi boya puls oksimetre okumasında parazite yol açabilir. Gebelerde mavi boya kullanılması kontrendikedir (32).

SLNB uygulamasında radyokolloide alternatif yeni gelişmekte olan ajanlar da bulunmaktadır. İndosiyanın yeşili, floresan görüntüleme sistemi olup, SLN tespitinde radyokolloid ile benzer başarı oranına sahip olduğunu gösteren çalışmalar bulunmaktadır (100).

Superparamanyetik demir oksid, intradermal veya subareolar enjeksiyon sonrası el manyetometre kullanılarak SLN tespit edilmesine imkan sağlayan ajan olup, SLN tespit oranı %96,8, yanlış negatiflik ise %10,9 olarak bildirilmiştir (101).

Mikrobalon kontrast, sülfür hekzaflorid gazı bazı ajan olup, periareolar intradermal enjeksiyon sonrası ultrasonografik olarak SLN'nun tespit edilmesini sağlar. SLN tespitinde %61-89 duyarlılık ve %6,6-39 YNO bildirilmiştir (102).

### **Intraoperatif Gama Prob**

Operasyon öncesi sintigrafik görüntülemenin ardından intraoperatif gama prob kullanımı SLN tespitinde oldukça etkindir. Gama prob kullanımı ilk olarak Krag ve ark. (2) tarafından, malign melanom ve ardından meme kanseri hastaları için tanımlanmıştır. Operasyon öncesi LS'de SLN görüntülenemediği durumlarda gama prob yardımıyla SLN tespit edilebilir. Gama prob ile LS'de gösterilebilenden daha fazla sayıda lenf nodu tespit edilebilir (103).

Ameliyat öncesi ve sırasında, cerrah ve nükleer tıp hekimi koordinasyon içinde olmalıdır. Gerektiğinde nükleer tıp hekiminin operasyonda gama prob uygulamasına eşlik etmesi başarıyı artırabilir. Gama prob operasyon sırasında steril kılıf içerisine alınmalı ve sabitlenmelidir. Sayım alınırken prob deri üzerinde mümkün olan yakın mesafede ve doğrusal olarak tutulmalıdır. En yüksek sayım alınan noktadan biyopsi için insizyon yapılır. Biyopsi ile çıkarılan lenf nodu/nodlarının SLN olduğundan emin olmak için operasyon alanından uzak mesafede çıkarılan dokunun ve insizyon alanının sayımları prob doğrultusuna dikkat edilerek tekrar alınmalıdır. İnsizyon alanının rezidü aktivitesi en yüksek tutulumlu eksize edilmiş olan lenf nodu sayımının %10'nun altında olmalıdır (104). Ortalama 2-3 adet lenf nodu eksize edilmelidir (63). SLNB ile 4-5 lenf nodundan fazla sayıda eksize olmanın kazanç sağlamadığı gösterilmiştir (105,106). SPECT/BT ile aktif lenf nodu sayısı hakkında operasyon öncesi her ne kadar bilgi sahibi olunabilirse de günlük pratikte tüm hastalara SPECT/BT alınması

pek mümkün olmamaktadır. Derin yerleşimli SLN'ları atenüasyon ve enjeksiyon alanı aktivitesine yakın oluşu (özellikle üst-dış kadran yerleşimli tümörler) nedeniyle prob ile tespit edilemeyebilir. Böyle durumlarda daha küçük çaplı prob kullanılması çözüm olabilir (107). SPECT/BT incelemesi dışında, gelecekte kullanımı belki yaygınlaşacak yeni teknolojik modaliteler ile portabl gamma kamera, intraoperatif kullanım sağlanan mobil SPECT gibi SLN tespiti daha da kolaylaşarak başarı oranı artacaktır (108).

### **Histopatolojik Değerlendirme**

SLN'nun değerlendirilmesinde histopatolojik inceleme "altın standart"dır. Kesitsel inspeksiyon-palpasyon, sitoloji, sitokeratin boyama, smear ve frozen kesitsel inceleme histopatolojik inceleme yöntemleridir (109,110). Her merkezin çalışma prensibinde farklılıklar mevcut olsa da YNO'nı azaltma amacıyla sitokeratin boyama ile birlikte frozen incelemesinin yapılması SLN değerlendirilmesinde önerilmektedir (111). Histopatoloji dışında; revers transkriptaz polimeraz zincir reaksiyonu (RT-PCR) SLN değerlendirilmesinde kullanılabilecek moleküler yöntemdir (112). Benign epitelyal inklüzyon nedeni yanlış pozitif sonuçlar bu yöntemin önemli limitasyonudur (113). Başka bir yeni moleküler yöntem ise tek basamak nükleik asit amplifikasyonu (one-step nucleic acid amplification-OSNA) olup, bazı merkezlerde kullanıma girmiştir (114).

### **SLN Görüntülenememesi**

Meme kanserli hastaların SLN çalışmasında yaklaşık %90 oranında LS'de SLN görüntülenir. LS'de görüntülenmeyen SLN büyük oranda operasyonda gama prob kullanımı veya birlikte mavi boya enjeksiyon uygulaması ile tespit edilebilmektedir. Hastaların %1-2'sinde operasyonda da SLN tespit edilememektedir. Bu durum obezite, ileri yaş, tümör yerleşim alanı (üst-dış kadran) ve LS'de görüntülenememiş olması ile ilişkili olabilir (115). Bazen ek radyokolloid enjeksiyonu ile bu sorun giderilebilir. SLN'nun LS'de görüntülenememesi veya SLNB yanlış negatifliğinin nedeninin birkaç açıklaması olabilir. SLNB sırasında tümör hücreleri yalnızca afferent lenfatik damarda bulunuyor olabilir veya tümör hücreleri SLN'nu atlayarak bir sonraki istasyona konuşlanabilir. Diğer neden ise tümör hücrelerinin SLN'nu tamamen doldurması ile afferent damarda tıkanıklık oluşmasıdır (116,117). Bu bağlamda birçok çalışmada; sintigrafik olarak SLN'nun görüntülenemediği hastalarda aksiller metastaz oranının SLN görüntülenen hastalara oranla

daha yüksek olduğu, bu hastalarda mikrometastaza oranla daha fazla makrometastaz saptandığı ve multipl nodal metastaz ile ilişkili olduğu belirtilmiştir (118,119). Genel olarak SLN tespit edilemeyen olgularda ALND yapılması önerilmektedir (118).

## IX. SLNB Patoloji Sonucuna Göre Hasta Yönetimi

### SLNB Negatif:

SLNB histopatolojisinde tümör hücresi görülmez (pN0) ise ALND önerilmez (16,17,18). NSABP B-32 randomize klinik çalışmasında, erken evre meme kanserinde pozitif SLNB sonrası ALND yapılanlarla, SLNB yapıp tümüne ALND yapılan 5611 hastada, SLNB saptama başarısı %97 ve YNO %9,8 bulunmuş ve ortalama 8 yıllık takipte bölgesel kontrol, genel sağkalım ve hastaliksız sağkalım açısından gruplar arasında fark bulunmamıştır (20,120). SLN bulunamayan meme kanserinde ALND önerilir (18).

### Okkült Metastazlar:

İzole tümör hücresi [ $<0,2$  mm tümör içeren, pN0(i+)] ve immünohistokimya (IH) veya moleküler testler ile saptanan okkült metastaz (pN0mol+) ve mikrometastaz (0,2 mm-2 mm, pN1mi) tespit edilen hastaları kapsamaktadır.

Bazı çalışmalarda pN0(i+) hastalığın pN(0) hastalıktan daha kötü gidişli olabileceğini ve bu hasta grubunda adjuvan KT düşünülebileceği belirtilmekle birlikte (121), SLNB için rutin IH önerilmemekte (16,17,18) olup, okkült metastazlarda erken evre meme kanserinde güncel kılavuzlarda ALND önerilmemektedir (17,18). Amerika meme cerrahları topluluğu kararına göre, neoadjuvan tedavi alan hastalarda SLNB için IH yapılması gerektiği vurgulanmaktadır (122).

### Makrometastaz (>2 mm):

ACOSOG Z0011 kriterlerinin tümünü içeren (123); meme koruyucu cerrahi planlanmış, adjuvan tüm meme RT uygulanacak, preoperatif KT almamış ve 1-2 adet SLN metastazı olan, erken evre meme kanserinde ALND önerilmez (17,18).

ASCO kılavuzunda, mastektomi planlanan, SLN metastazı olan erken evre meme kanserinde ALND önerilebilir olarak belirtilmiştir (17). NCCN güncel kılavuzunda ise mastektomi planlanan, başlangıçta cN0, ancak SLNB'de 1 veya 2 metastazı olan, T1-2 meme kanserinde, göğüs duvarı, supraklavikuler ve/veya internal mammarial bölgenin RT planlanması koşulu ile ALND önerilmeyebilir (18).

Üç veya daha fazla SLN metastazı olan ve/veya ekstrakapsüler yayılım izlenen hastalarda ALND önerilir.

## X. Radyasyon Güvenliği-Dozimetri

SNLB uygulamasında radyoaktif kolloid ajanların kullanılması nedeniyle hasta, nükleer tıp kliniği çalışanları, ameliyathane çalışanları ve radyoaktif atıklar için gerekli olan radyasyon güvenliği önlemleri sağlanmalıdır. Standart SLN uygulamalarında, radyasyon maruziyeti mesleki grup ve halk için müsaade edilen doz limitlerinin altında kalmaktadır (16,124). Enjeksiyon alanında absorbe edilen radyasyon dozu, enjekte edilen toplam doz, enjeksiyon tekniği ve kullanılan radyofarmasötığe göre farklılıklar göstermekle birlikte 50 mGy/MBq altında kalmaktadır (125,126). Uluslararası radyasyondan korunma komitesi (ICRP) kılavuzlarında, toplum bireyi yıllık radyasyon dozunun 1 mSv, sağlık çalışanlarının ise 20 mSv altında olması gerektiği belirtilmektedir (127). Meme SLN haritalamasında hastanın maruz kaldığı efektif radyasyon dozu 0,03 mSv/MBq altındadır (16). SPECT/BT çalışmasında transmisyon kaynaklı doz 0,003 mSv, düşük doz BT'den alınan doz 2,4 mSv'dir (126,128).

Gebelik, SLN-LS çalışması için kesin kontrendike olmayıp, fetus ve uterus radyasyon maruziyeti oldukça düşüktür (16). ICRP kılavuzuna göre fetal risk açısından önemsenmeyecek fetal doz  $<1$  mSv olmalıdır (129). 18,5 MBq enjeksiyon uygulaması sonrası maksimum fetal doz 0,013 mSv olarak hesaplanmıştır (130).

Laktasyonu devam eden hastalarda enjeksiyon sonrası en az 4 saat olmak üzere emzirmeye 24 saat ara verilmesi önerilmektedir (131).

Enjeksiyonu uygulayan nükleer tıp doktorunun en yüksek maruziyeti olan el radyasyon dozu ICRP kılavuzunda radyasyon çalışanı ekstremite doz limitlerinin çok altında kalmaktadır (132).

Ameliyathane personelinin her bir operasyonda tüm vücuda aldığı radyasyon dozu  $<1$   $\mu$ Sv, cerrahın maruz kaldığı maksimum efektif doz ise  $<2$   $\mu$ Sv olarak rapor edilmiştir (125,133). Gebe olan cerrahın 100 SLNB operasyon sayısına kadar maruz kalabileceği radyasyon dozu gebeler için belirlenen radyasyon dozu limitinin altında kalmaktadır (133).

Patoloji bölümü çalışanları, radyoaktif dokular ile enjeksiyon uygulamasından çok sonra karşılaştığından radyasyon dozu oldukça düşük olup, genel toplum radyasyon dozu limitlerinin altındadır (134).

Maruz kalınan dozlar oldukça düşük olduğundan SLNB prosedürü içerisinde nükleer tıp çalışanları dışında

çalışanların radyasyon dozu monitorizasyonlarına da gerek yoktur (16).

Radyoaktivite içeren materyallerin yüzey radyasyon dozu <5 µGy/sa ise taşınırken etiketlemeye gerek yoktur (135). Dolayısıyla operasyon ile çıkarılan dokuların patoloji bölümüne transferi sırasında radyoaktivite etiketine de gerek yoktur.

### Radyoaktif Klinik Atıkları

Cerrahi aletler ve patoloji parçalarının radyasyon dozu doğal ortam radyasyon düzeyindedir. Ancak özellikle enjeksiyon alanı ve yakınında kullanılan gazlı bez ve diğer materyallerde ölçülebilir düzeyde radyasyon bulunabilir. Kontaminasyon miktarı genelde önemsenmeyecek düzeyde olsa da kontamine materyaller radyoaktif atık kutusuna atılabilir. Radyasyon dozu ölçümleri yapılarak bozunma periyodu süresince bekletildikten sonra atılabilir (125,136).

### Kaynaklar

- World Health Organization. Available from: <https://www.who.int/cancer/prevention/diagnosis-screening/breast-cancer/en/>
- Krag DN. Surgical resection and radiolocalization of the SLN in breast cancer using a gamma probe. *Surg Oncol* 1993;2:335-340.
- Giuliano AE, Kirgan D, Guenther JM. Lymphatic mapping and sentinel lymphadenectomy for breast cancer. *Ann Surg* 1994;220:391-401.
- Pijpers R, Meijer S, Hoekstra OS, et al. Impact of lymphoscintigraphy on sentinel node identification with technetium-99m-colloid albumin in breast cancer. *J Nucl Med* 1997;38:366-368.
- International Breast Cancer Consensus Conference. Image-detected breast cancer: state of the art diagnosis and treatment. *J Am Coll Surg* 2001;193:297-302.
- Benson JR, Della Rovere GQ, Axilla Management Consensus Group. Management of the axilla in women with breast cancer. *Lancet Oncol* 2007;8:331-348.
- Cabanias RM. An approach for the treatment of penile carcinoma. *Cancer* 1977;39:456-466.
- Morton DL, Wen DR, Wong JH, et al. Technical details of intraoperative lymphatic mapping for early stage melanoma. *Arch Surg* 1992;127:392-399.
- Alex JC, Weaver DL, Fairbank JT, Rankin BS, Krag DN. Gamma-probe-guided lymph node localization in malignant melanoma. *Surg Oncol* 1993;2:303-308.
- Alazraki NP, Eshima D, Eshima LA, et al. Lymphoscintigraphy, the sentinel node concept, and the intraoperative gamma probe in melanoma, breast cancer, and other potential cancers. *Semin Nucl Med* 1997;27:55-67.
- Keshtgar MRS, Ell PJ. Sentinel lymph node detection and imaging. *Eur J Nucl Med* 1999;26:57-67.
- Mariani G, Moresco L, Viale G, et al. Radioguided sentinel lymph node biopsy in breast cancer surgery. *J Nucl Med* 2001;42:1198-1215.
- Veronesi U, Paganelli G, Viale G, et al. Sentinel-lymph-node biopsy as a staging procedure in breast cancer: update of a randomized controlled study. *Lancet Oncol* 2006;7:983-990.
- Futamura M, Asano T, Kobayashi K, et al. Prediction of macrometastasis in axillary lymph nodes of patients with invasive breast cancer and the utility of the SUV lymph node/tumor ratio using FDG-PET/CT. *World J Surg Oncol* 2015;13:49.
- Zhang X, Wu F, Han P. The role of (18)F-FDG PET/CT in the diagnosis of breast cancer and lymph nodes metastases and micrometastases may be limited. *Hell J Nucl Med* 2014;17:177-183.
- Giammarile F, Alazraki N, Aarsvold JN, et al. The EANM and SNMMI practice guideline for lymphoscintigraphy and sentinel node localization in breast cancer. *Eur J Nucl Med Mol Imaging* 2013;40:1932-1947.
- Lyman GH, Somerfield MR, Bosserman LD, Perkins CL, Weaver DL, Giuliano AE. Sentinel Lymph Node Biopsy for Patients With Early-Stage Breast Cancer: American Society of Clinical Oncology Clinical Practice Guideline Update. *J Clin Oncol* 2017;35:561-564.
- National Comprehensive Cancer Network. NCCN Clinical Breast Guidelines in Oncology. Breast Cancer. Version 2.2020. 2020. Available from: [https://www.nccn.org/professionals/physician\\_gls/pdf/breast.pdf](https://www.nccn.org/professionals/physician_gls/pdf/breast.pdf).
- van der Ploeg IM, Nieweg OE, van Rijk MC, Valdes Olmos RA, Kroon BB. Axillary recurrence after a tumor-negative sentinel node biopsy in breast cancer patients: a systematic review and meta-analysis of the literature. *Eur J Surg Oncol* 2008;34:1277-1284.
- Krag DN, Anderson SJ, Julian TB, et al. Technical outcomes of sentinel-lymph-node resection and conventional axillary-lymph-node dissection in patients with clinically node-negative breast cancer: results from the NSABP B-32 randomised phase III trial. *Lancet Oncol* 2007;8:881-888.
- Intra M, Rotmensz N, Veronesi P, et al. Sentinel node biopsy is not a standard procedure in ductal carcinoma in situ of the breast: the experience of the European Institute of Oncology on 854 patients in 10 years. *Ann Surg* 2008;247:315-319.
- Virrig BA, Tuttle TM, Shamliyan T, Kane RL. Ductal carcinoma in situ of the breast: a systematic review of incidence, treatment, and outcomes. *J Natl Cancer Inst* 2010;102:170.
- Brennan ME, Turner RM, Ciatto S, et al. Ductal carcinoma in situ at core-needle biopsy: meta-analysis of underestimation

- and predictors of invasive breast cancer. *Radiology* 2011;260:119-128.
24. Lyman GH, Giuliano AE, Somerfield MR, et al. American Society of Clinical Oncology guideline recommendations for sentinel lymph node biopsy in early-stage breast cancer. *J Clin Oncol* 2005;23:7703-7720.
  25. Karakatsanis A, Hersi AF, Pistiolis L, et al. SentiNot Trialists Group. Effect of preoperative injection of superparamagnetic iron oxide particles on rates of sentinel lymph node dissection in women undergoing surgery for ductal carcinoma in situ (SentiNot study). *Br J Surg* 2019;106:720.
  26. Wärnberg F, Stigberg E, Obondo C, et al. Long-term outcome after retro-areolar versus peri-tumoral injection of Superparamagnetic Iron Oxide Nanoparticles (SPIO) for sentinel lymph node detection in breast cancer surgery. *Ann Surg Oncol* 2019;26:1247.
  27. Arslan G, Yilmaz C, Celik L, Çubuk R, Tasalı N. Unexpected finding on mammography and mri due to accumulation of iron oxide particles used for sentinel lymph node detection. *Eur J Breast Health* 2019;15:200-202.
  28. Boughey JC, Bedrosian I, Meric-Bernstam F, et al. Comparative analysis of sentinel lymph node operation in male and female breast cancer patients. *J Am Coll Surg* 2006;203:475-480.
  29. Gropper AB, Calvillo KZ, Dominici L, et al. Sentinel lymph node biopsy in pregnant women with breast cancer. *Ann Surg Oncol* 2014;21:2506-2511.
  30. Gentilini O, Cremonesi M, Toesca A, et al. Sentinel lymph node biopsy in pregnant patients with breast cancer. *Eur J Nucl Med Mol Imaging* 2010;37:78-83.
  31. Filippakis GM, Zografos G. Contraindications of sentinel lymph node biopsy: Are there any really? *World J Surg Oncol* 2007;5:10.
  32. Cragan JD. Teratogen update: methylene blue. *Teratolog.* 1999;60:42-48.
  33. Lyman GH, Temin S, Edge SB, et al; American Society of Clinical Oncology Clinical Practice. Sentinel lymph node biopsy for patients with early-stage breast cancer: American Society of Clinical Oncology Clinical Practice Guideline Update. *J Clin Oncol* 2014;32:1365-1383.
  34. Klimberg VS, Rubio IT, Henry R, Cowan C, Colvert M, Korourian S. Subareolar versus peritumoral injection for location of the sentinel lymph node. *Ann Surg* 1999;229:860-865.
  35. McMasters KM, Wong SL, Martin RC, et al. University of Louisville Breast Cancer Study Group. Dermal injection of radioactive colloid is superior to peritumoral injection for breast cancer sentinel lymph node biopsy: results of a multiinstitutional study. *Ann Surg* 2001;233:676-687.
  36. Schrenk P, Wayand W. Sentinel-node biopsy in axillary lymph-node staging for patients with multicentric breast cancer. *Lancet* 2001;357:122.
  37. Knauer M, Konstantiniuk P, Haid A, et al. Multicentric breast cancer: a new indication for sentinel node biopsy--a multi-institutional validation study. *J Clin Oncol* 2006;24:3374-3380.
  38. Donker M, van Tienhoven G, Straver ME, et al. Radiotherapy or surgery of the axilla after a positive sentinel node in breast cancer (EORTC 109812/2023 AMAROS): a randomised, multicentre, open-label, phase 3 non-inferiority trial. *Lancet Oncol* 2014;15:1303-1310.
  39. Cortazar P, Kluetz PG. Neoadjuvant breast cancer therapy and drug development. *Clin Adv Hematol Oncol* 2015;13:755-761.
  40. Hunt KK, Yi M, Mittendorf EA, et al. Sentinel lymph node surgery after neoadjuvant chemotherapy is accurate and reduces the need for axillary dissection in breast cancer patients. *Ann Surg* 2009;250:558-566.
  41. Classe J-M, Bordes V, Campion L, et al. Sentinel lymph node biopsy after neoadjuvant chemotherapy for advanced breast cancer: results of Ganglion Sentinelle et Chimiotherapie Neoadjuvante, a French prospective multicentric study. *J Clin Oncol* 2009;27:726-732.
  42. Tan VKM, Goh BKP, Fook-Chong S, Khin L-W, Wong W-K, Yong W-S. The feasibility and accuracy of sentinel lymph node biopsy in clinically node-negative patients after neoadjuvant chemotherapy for breast cancer--a systematic review and meta-analysis. *J Surg Oncol* 2011;104:97-103.
  43. Kelly AM, Dwamena B, Cronin P, Carlos RC. Breast cancer sentinel node identification and classification after neoadjuvant chemotherapy-systematic review and meta analysis. *Acad Radiol* 2009;16:551-563.
  44. Bi Z, Liu J, Chen P, et al. Neoadjuvant chemotherapy and timing of sentinel lymph node biopsy in different molecular subtypes of breast cancer with clinically negative axilla. *Breast Cancer.* 2019;26:373-377.
  45. Kuehn T, Bauerfeind I, Fehm T, et al. Sentinel-lymph-node biopsy in patients with breast cancer before and after neoadjuvant chemotherapy (SENTINA): a prospective, multicentre cohort study. *Lancet Oncol* 2013;14:609-618.
  46. Zetterlund LH, Frisell J, Zouzos A, Axelsson, et al. Swedish prospective multicenter trial evaluating sentinel lymph node biopsy after neoadjuvant systemic therapy in clinically node-positive breast cancer. *Breast Cancer Res Treat* 2017;163:103-110.
  47. Caudle AS, Yang WT, Krishnamurthy S, et al. Improved axillary evaluation following neoadjuvant therapy for patients with node-positive breast cancer using selective evaluation of clipped nodes: implementation of targeted axillary dissection. *J Clin Oncol* 2016;34:1072-1078.
  48. Boughey JC, Ballman KV, Le-Petross HT, et al. Identification and Resection of Clipped Node Decreases the False-negative Rate of Sentinel Lymph Node Surgery in Patients Presenting

- With Node-positive Breast Cancer (T0-T4, N1-N2) Who Receive Neoadjuvant Chemotherapy: Results From ACOSOG Z1071 (Alliance). *Ann Surg* 2016;263:802.
49. Wong SL, Chao C, Edwards MJ, et al. Accuracy of sentinel lymph node biopsy for patients with T2 and T3 breast cancers. *Am Surg* 2001;67:522-526-528.
  50. Maaskant-Braat AJG, Voogd AC, Roumen RMH, Nieuwenhuijzen GAP. Repeat sentinel node biopsy in patients with locally recurrent breast cancer: a systematic review and meta-analysis of the literature. *Breast Cancer Res Treat* 2013;138:13-20.
  51. Poodt IGM, Vugts G, Schipper RJ, et al. Prognostic impact of repeat sentinel lymph node biopsy in patients with ipsilateral breast tumour recurrence. Sentinel Node and Recurrent Breast Cancer (SNARB) study group *Br J Surg* 2019;106:574.
  52. Rodriguez Fernandez J, Martella S, Trifirò G, et al. Sentinel node biopsy in patients with previous breast aesthetic surgery. *Ann Surg Oncol* 2009;16:989-992.
  53. Shimazu K, Tamaki Y, Taguchi T, et al. Lymphoscintigraphic visualization of internal mammary nodes with subcutaneous injection of radiocolloid in patients with breast cancer. *Ann Surg* 2003;237:390.
  54. Doting MH, Jansen L, Nieweg OE, et al. Lymphatic mapping with intralesional tracer administration in breast carcinoma patients. *Cancer* 2000;88:2546.
  55. Heuts EM, van der Ent FW, von Meyenfeldt MF, Voogd AC. Internal mammary lymph drainage and sentinel node biopsy in breast cancer - A study on 1008 patients. *Eur J Surg Oncol* 2009;35:252.
  56. Harlow S, Krag D, Weaver D, Ashikaga T. Extra-Axillary Sentinel Lymph Nodes in Breast Cancer. *Breast Cancer* 1999;6:159.
  57. Cody HS 3rd, Urban JA. Internal mammary node status: a major prognosticator in axillary node-negative breast cancer. *Ann Surg Oncol* 1995;2:32-37.
  58. Shen J, Hunt KK, Mirza NQ, et al. Intramammary lymph node metastases are an independent predictor of poor outcome in patients with breast carcinoma. *Cancer* 2004;101:1330-1337.
  59. Hughes KS, Schnaper LA, Bellon JR, et al. Lumpectomy plus tamoxifen with or without irradiation in women age 70 years or older with early breast cancer: long-term follow-up of CALGB 9343. *J Clin Oncol* 2013;31:2382-2387.
  60. Morita ET, Chang J, Leong SP. Principles and controversies in lymphoscintigraphy with emphasis on breast cancer. *Surg Clin North Am* 2000;80:1721-1739.
  61. Giuliano AE, Jones RC, Brennan M, Statman R. Sentinel lymphadenectomy in breast cancer. *J Clin Oncol* 1997;15:2345-2350.
  62. Krag D, Weaver D, Ashikaga T, et al. The sentinel node in breast cancer—a multi-center validation study. *N Engl J Med* 1998;339:941-946.
  63. Martin 2nd RC, Edwards MJ, Wong SL, et al. Practical guidelines for optimal gamma probe detection of sentinel lymph nodes in breast cancer: results of a multiinstitutional study. For the University of Louisville Breast Cancer Study Group. *Surgery* 2000;128:139.
  64. McMasters KM, Wong SL, Chao C, et al. Defining the optimal surgeon experience for breast cancer sentinel lymph node (SLN) biopsy: a model for implementation of new surgical techniques. *Ann. Surg* 2001;234, 292-300.
  65. McCarter MD, Yeung H, Yeh S, Fey J, Borgen PI, Cody HS 3rd. Localization of the sentinel node in breast cancer: identical results with same-day and day-before isotope injection. *Ann Surg Oncol* 2001;8:682-686.
  66. Dodia N, El-Sharief D, Kirwan CC. The use of isotope injections in sentinel node biopsy for breast cancer: are the 1- and 2-day protocols equally effective? *Springer Plus* 2015;4:495.
  67. Wilhelm AJ, Mijnhout GS, Franssen EJJ. Radiopharmaceuticals in sentinel lymph-node detection—an overview. *Eur J Nucl Med* 1999;26:S36-S42.
  68. Vera DR, Wallace AM, Hoh CK. A synthetic macromolecule for sentinel node detection: (99m)Tc-DTPA-mannosyl-dextran. *J Nucl Med* 2001;42:951-959.
  69. Bergqvist I, Strand SE, Persson BR. Particle sizing and biokinetics of interstitial lymphoscintigraphic agents. *Semin Nucl Med* 1983;13:9-19.
  70. Hawley AE, Davis SS, Illum L. Targeting of colloids to lymph nodes: influence of lymphatic physiology and colloidal characteristics. *Adv Drug Deliv Rev* 1995;17:129-148.
  71. Moghimi SM, Bonnemain B. Subcutaneous and intravenous delivery of diagnostic agents to the lymphatic system: applications in lymphoscintigraphy and indirect lymphography. *Adv Drug Deliv Rev* 1999;37:295-312.
  72. Uren RF, Howman-Giles RB, Thompson JF. Regarding sentinel lymph node localization in early breast cancer. *J Nucl Med* 1999;40:1403-1406.
  73. Babiera GV, Delpassand ES, Breslin TM, et al. Lymphatic drainage patterns on early versus delayed breast lymphoscintigraphy performed after injection of filtered Tc-99m sulfur colloid in breast cancer patients undergoing sentinel lymph node biopsy. *Clin Nucl Med* 2005;30:11-15.
  74. Wallace AM, Han LK, Povoski SP, et al. Comparative evaluation of [(99m)Tc]tilmanocept for sentinel lymph node mapping in breast cancer patients: results of two phase 3 trials. *Ann. Surg. Oncol* 2013;20:2590-2599.
  75. Unkart JT, Wallace AM. Use of 99mTc-Tilmanocept as a Single Agent for Sentinel Lymph Node Identification in Breast Cancer: A Retrospective Pilot Study. *J Nucl Med Technol* 2017;45:181-184.
  76. Tokin CA, Cope FO, Metz WL, et al. The efficacy of Tilmanocept in sentinel lymph node mapping and identification in breast cancer patients: a comparative review and meta-analysis of the 99mTc-labeled nanocolloid human serum albumin standard of care. *Clin Exp Metastasis* 2012;29:681-686.
  77. Ahmed M, Purushotham AD, Horgan K, Klaase JM, Douek M. Meta-analysis of superficial versus deep injection of

- radioactive tracer and blue dye for lymphatic mapping and detection of sentinel lymph nodes in breast cancer. *BJS* 2015;102:169-181.
78. Uren RF, Howman-Giles R, Chung DK, et al. SPECT/CT scans allow precise anatomical location of sentinel lymph nodes in breast cancer and redefine lymphatic drainage from the breast to the axilla. *Breast* 2012;21 480-486.
  79. Uçmak G, Sahiner I, Demirtas S, Efetürk H, Demirel BB. Sentinel lymph node detection in contralateral axilla at initial presentation of a breast cancer patient: case report. *Molecular Imaging and Radionuclide Therapy* 2015;24:90-93.
  80. Mudun A, Sanli Y, Ozmen V, et al. Comparison of different injection sites of radionuclide for sentinel lymph node detection in breast cancer: single institution experience. *Clin Nucl Med* 2008;33:262-267.
  81. Roumen RMH, Geuskens LM, Valkenburg JGH. In search of the true sentinel node by different injection techniques in breast cancer patients. *Eur Surg Oncol* 1999;25:347-351.
  82. Stojadinovic A, Peoples GE, Jurgens JS, et al. Standard versus pH-adjusted and lidocaine supplemented radiocolloid for patients undergoing sentinel-lymphnode mapping and biopsy for early breast cancer (PASSION-P trial): a double-blind, randomised controlled trial. *Lancet Oncol* 2009;10:849-854.
  83. Pelosi E, Bello M, Griors M, et al. Sentinel lymph node detection in patients with early-stage breast cancer: comparison of periareolar and subdermal/peritumoral injection techniques. *J Nucl Med* 2004;45:220-225.
  84. Noguchi M, Inokuchi M, Zen Y. Complement of peritumoral and subareolar injection in breast cancer sentinel lymph node biopsy. *J Surg Oncol* 2009;100:100-105.
  85. Gray RJ, Pockaj BA, Roarke MC. Injection of 99mTc-labeled sulfur colloid the day before operation for breast cancer sentinel lymph node mapping is as successful as injection the day of operation. *Am J Surg* 2004;188:685-689.
  86. Alazraki NP, Styblo T, Grant SF, Cohen C, Larsen T, Aarsvold JN. Sentinel node staging of early breast cancer using lymphoscintigraphy and the intraoperative gamma-detecting probe. *Radiol Clin North Am* 2001;39:947-956.
  87. Freebody J, Fernando S, Rossleigh MA. Triple-site radiotracer application in breast lymphoscintigraphy and sentinel node discordance. *World J Nucl Med* 2019;18:127-131.
  88. Mudun A, Aslay I, Aygen M, et al. Can preoperative lymphoscintigraphy be used as a guide in treatment planning of breast cancer? *Clin Nucl Med* 2001;26:405-411.
  89. Buscombe J, Paganelli G, Burak ZE, et al. European Association of Nuclear Medicine Oncology Committee and Dosimetry Committee. Sentinel node in breast cancer procedural guidelines. *Eur J Nucl Med Mol Imaging* 2007;34:2154-2159.
  90. Wang H, Heck K, Pruitt SK, et al. Impact of delayed lymphoscintigraphy for sentinel lymphnode biopsy for breast cancer. *J Surg Oncol* 2015;111:931-934.
  91. Mariani G, Bruselli L, Kuwert T, et al. A review on the clinical uses of SPECT/CT. *Eur J Nucl Med Mol Imaging* 2010;37:1959-1985.
  92. Lerman H, Metser U, Lievshitz G, Sperber F, Shneebaum S, Even-Sapir E. Lymphoscintigraphic sentinel node identification in patients with breast cancer: the role of SPECT-CT. *Eur J Nucl Med Mol Imaging* 2006;33:329-337.
  93. Lerman H, Lievshitz G, Zak O, Metser U, Schneebaum S, Even-Sapir E. Improved sentinel node identification by SPECT/CT in overweight patients with breast cancer. *J Nucl Med* 2007;48:201-206.
  94. Vermeeren L, van der Ploeg IM, Valdes Olmos RA, et al. SPECT/CT for preoperative sentinel node localization. *J Surg Oncol* 2010;101:184-190.
  95. Keidar Z, Israel O, Krausz Y. SPECT/CT in tumor imaging: technical aspects and clinical applications. *Semin Nucl Med* 2003;33:205-218.
  96. Cody HS 31rd, Fey J, Akhurst T, et al. Complementarity of blue dye and isotope in sentinel node localization for breast cancer: univariate and multivariate analysis of 966 procedures. *Ann Surg Oncol* 2001;8:13-19.
  97. Starver ME, Meijnen P, van Tienhoven G, et al. Sentinel node identification rate and nodal involvement in the EORTC 10981-22023 AMAROS trial. *Ann Surg Oncol* 2010;17:1854-1861.
  98. Rodier JF, Velten M, Wilt M, et al. Prospective multicentric randomized study comparing periareolar and peritumoral injection of radiotracer and blue dye for the detection of sentinel lymph node in breast sparing procedures: FRANSENODE trial. *J Clin Oncol* 2007;25:3664-3669.
  99. Wilke LG, McCall LM, Posther KE, et al. Surgical complications associated with sentinel lymph node biopsy: results from a prospective international cooperative group trial. *Ann Surg Oncol* 2006;13:491-500.
  100. Sugie T, Ikeda T, Kawaguchi A, Shimizu A, Toi M. Sentinel lymph node biopsy using indocyanine green fluorescence in early-stage breast cancer: a meta-analysis. *Int J Clin Oncol* 2017;22:11-17.
  101. Zada A, Peek MC, Ahmed M, et al. Meta-analysis of sentinel lymph node biopsy in breast cancer using the magnetic technique. *Br J Surg* 2016;103:1409-1419.
  102. Gkegkes ID, Iavazzo C. Contrast Enhanced Ultrasound (CEU) Using Microbubbles for Sentinel Lymph Node Biopsy in Breast Cancer: a Systematic Review. *Acta Chir Belg* 2015;115:212-218.
  103. Povoski SP, Olsen JO, Young DC, et al. Prospective randomized clinical trial comparing intradermal, intraparenchymal, and subareolar injection routes for sentinel lymph node mapping and biopsy in breast cancer. *Ann Surg Oncol* 2006;13:1412-1421.
  104. Chung A, Yu J, Stempel M, Patil S, Cody H, Montgomery L. Is the "10% rule" equally valid for all subsets of sentinel-



- node-positive breast cancer patients? *Ann Surg Oncol* 2008;15:2728-2733.
105. Ban EJ, Lee JS, Koo JS, Park S, Kim SI, Park B-W. How many sentinel lymph nodes are enough for accurate axillary staging in t1-2 breast cancer? *J Breast Cancer* 2011;14:296-300.
  106. Yi M, Meric-Bernstam F, Ross MI, et al. How many sentinel lymph nodes are enough during sentinel lymph node dissection for breast cancer? *Cancer* 2008;113:30-37.
  107. Clough KB, Nasr R, Nos C, Vieira M, Inguenault C, Poulet B. New anatomical classification of the axilla with implications for sentinel node biopsy. *Br J Surg* 2010;97:1659-1665.
  108. Giammarile F, Schilling C, Gnanasegaran G, et al. The EANM practical guidelines for sentinel lymph node localisation in oral cavity squamous cell carcinoma. *Eur J Nucl Med Mol Imaging* 2019;46:623-637.
  109. Krishnamurthy S, Meric-Bernstam F, Lucci A, et al. A prospective study comparing touch imprint cytology, frozen section analysis, and rapid cytokeratin immunostain for intraoperative evaluation of axillary sentinel lymph nodes in breast cancer. *Cancer* 2009;115:1555-1562.
  110. Langer I, Guller U, Berclaz G, et al. Accuracy of frozen section of sentinel lymph nodes: a prospective analysis of 659 breast cancer patients of the Swiss multicenter study. *Breast Cancer Res Treat* 2009;113:129-136.
  111. Vanderveen KA, Ramsamooj R, Bold RJ. A prospective, blinded trial of touch prep analysis versus frozen section for intraoperative evaluation of sentinel lymph nodes in breast cancer. *Ann Surg Oncol* 2008;15:2006-2011.
  112. Viale G, Dell'Orto P, Biasi MO, et al. Comparative evaluation of an extensive histopathologic examination and a real-time reverse-transcription-polymerase chain reaction assay for mammaglobin and cytokeratin 19 on axillary sentinel lymph nodes of breast carcinoma patients. *Ann Surg* 2008;247:136-142.
  113. Patani N, Mokbel K. The clinical significance of sentinel lymph node micrometastasis in breast cancer. *Breast Cancer Res Treat* 2009;114:393-402.
  114. Bernet L, Cano R, Martinez M, et al. Diagnosis of the sentinel lymph node in breast cancer: a reproducible molecular method: a multicentric Spanish study. *Histopathology* 2011;58:863-869.
  115. Rousseau C, Classe JM, Campion L, et al. The impact of nonvisualization of sentinel nodes on lymphoscintigraphy in breast cancer. *Ann Surg Oncol* 2005;12:533-538.
  116. Kwee TC, Basu S, Torigian DA, Saboury B, Alavi A. Defining the role of modern imaging techniques in assessing lymph nodes for metastasis in cancer: Evolving contribution of PET in this setting. *Eur J Nucl Med Mol Imaging* 2011;38:1353-1366.
  117. Morgan-Parkes JH. Metastases: Mechanisms, pathways, and cascades. *AJR Am J Roentgenol* 1995;164:1075-1082.
  118. Brenot-Rossi I, Houvenaeghel G, Jacquemier J, et al. Nonvisualization of axillary sentinel node during lymphoscintigraphy: Is there a pathologic significance in breast cancer? *J Nucl Med* 2003;44:1232-1237.
  119. Lo YF, Hsueh S, Ma SY, Chen SC, Chen MF. Clinical relevance of nonvisualized sentinel lymph nodes in unselected breast cancer patients during lymphoscintigraphy. *Chang Gung Med J* 2005;28:378-386.
  120. Krag DN, Anderson SJ, Julian TB, et al. Sentinel-lymph-node resection compared with conventional axillary-lymph-node dissection in clinically node-negative patients with breast cancer: overall survival findings from the NSABP B-32 randomised phase 3 trial. *Lancet Oncol* 2010;11:927-933.
  121. van Diest PJ, de Boer M, van Deurzen CHM, Tjan-Heijnen VCG. Micrometastases and isolated tumor cells in breast cancer are indeed associated with poorer outcome. *J Clin Oncol Off J Am Soc Clin Oncol* 2010;28:e140; author reply e141-e142.
  122. The American Society of Breast Surgeons. Consensus Guideline on the Management of the Axilla in Patients With Invasive/In-Situ Breast Cancer. Official Statement, 2019.
  123. Giuliano AE, Hunt KK, Ballman KV, et al. Axillary dissection vs no axillary dissection in women with invasive breast cancer and sentinel node metastasis: a randomized clinical trial. *JAMA*. 2011;305:569-575.
  124. Mudun A. Radiation safety in intraoperative use of gamma probes in breast cancer. *J Breast Health* 2009;5:115-118.
  125. Waddington WA, Keshtgar MR, Taylor I, Lakhani SR, Short MD, Ell PJ. Radiation safety of the sentinel lymph node technique in breast cancer. *Eur J Nucl Med* 2000;27:377-391.
  126. Law M, Ma WH, Leung R, et al. Evaluation of patient effective dose from sentinel lymph node lymphoscintigraphy in breast cancer: a phantom study with SPECT/CT and ICRP-103 recommendations. *Eur J Radiology* 2012;81:e717-e720.
  127. Clarke RH, Bines W. Evolution of ICRP Recommendations 1977, 1990, 2007 - Publications 26 to 60 to 103. OECD NEA, No 6920, 2011. Available from: <http://www.oecd-nea.org/rp/reports/2011/nea6920-ICRPRecommendations.pdf>.
  128. Law M, Cheng KC, Wu PM, Ho WY, Chow LW. Patient effective dose from sentinel lymph node lymphoscintigraphy in breast cancer: a study using a female humanoid phantom and thermoluminescent dosimeters. *Br J Radiol* 2003;76:818-823.
  129. ICRP Publication 84: pregnancy and medical radiation. *Ann ICRP* 2000;30:1-43.
  130. Pandit-Taskar NN, Dauer LT, Montgomery L, St Germain J, Zanzonico PB, Divgi CR. Organ and fetal absorbed dose estimates from Tc-99m sulfur colloid lymphoscintigraphy and sentinel node localization in breast cancer patients. *J Nucl Med* 2006;47:1202-1208.
  131. ICRP Publication 106: radiation dose to patients from radiopharmaceuticals: a third amendment to ICRP publication 53. *Ann ICRP* 2008;38:1-197.

132. ICRP Publication 60: 1990 recommendations of the International Commission on Radiological Protection. Ann ICRP 1991;21:1-201.
133. Klausen TL, Chakera AH, Friis E, Rank F, Hesse B, Holm S. Radiation doses to staff involved in sentinel node operations for breast cancer. Clin Physiol Funct Imaging 2005;25:196-202.
134. Glass EC, Basinski JE, Krasne DL, Giuliano AE. Radiation safety considerations for sentinel node techniques. Ann Surg Oncol 1999;6:10-11.
135. IAEA. Nuclear medicine resources manual. Vienna: International Atomic Energy Agency; 2006. p. 509-521.
136. Nugent N, Hill AD, Casey M, et al. Safety guidelines for radiolocalised sentinel node resection. Ir J Med Sci 2001;170:236-238.